ARVC Selbsthilfegruppe, München, 23.02.2019

Niels-Stensen-Kliniken
Marienhospital Osnabrück

Symposium: ARVC – Selbsthilfe trifft Fachwissen

Diagnose der ARVC …

… Diagnosekriterien und deren Wertigkeit

Prof. Dr. Thomas Wichter

Klinik für Innere Medizin / Kardiologie
Herzzentrum Osnabrück / Bad Rothenfelde

Niels-Stensen-Kliniken,
Marienhospital Osnabrück
Osnabrück, Germany

thomas.wichter@niels-stensen-kliniken.de

ARVC SELBSTHILFE

European Reference Network
for rare or low prevalence complex diseases
Network Heart Diseases (ERN GUARD-HEART)

DGK.

BR

Keine Interessen-konflikte

Der ARVC-Selbsthilfe e.V. lädt ein zum
Symposium im Rahmen des Tages der Seltenen Erkrankungen 2019

mit Unterstützung
des European Reference Network (ERN) Guard-Heart, der AG 12 Kardiomyopathien der Deutschen Gesellschaft für Kardiologie – Herz- und Kreislaufforschung e.V. (DGK) und des Bayerischen Rundfunks (BR)

ARVC-SELBSTHILFE TRIFFT FACHWISSEN

Ärzte, Patienten und Wissenschaftler im Dialog

Samstag, 23. Februar 2019
10.30 bis 16.30 Uhr

Arrhythmogene Rechtsventrikuläre Kardiomyopathie (ARVC)

Niels-Stensen-Kliniken
Marienhospital Osnabrück

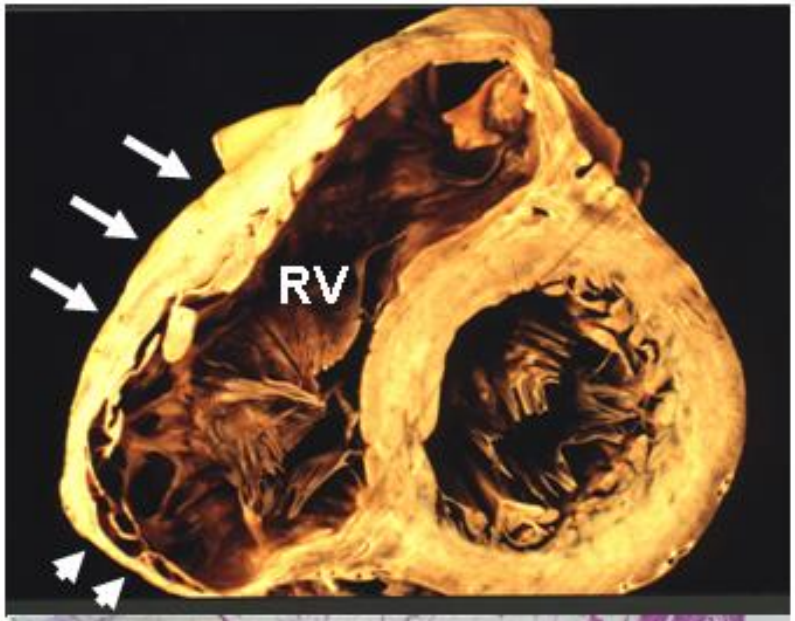

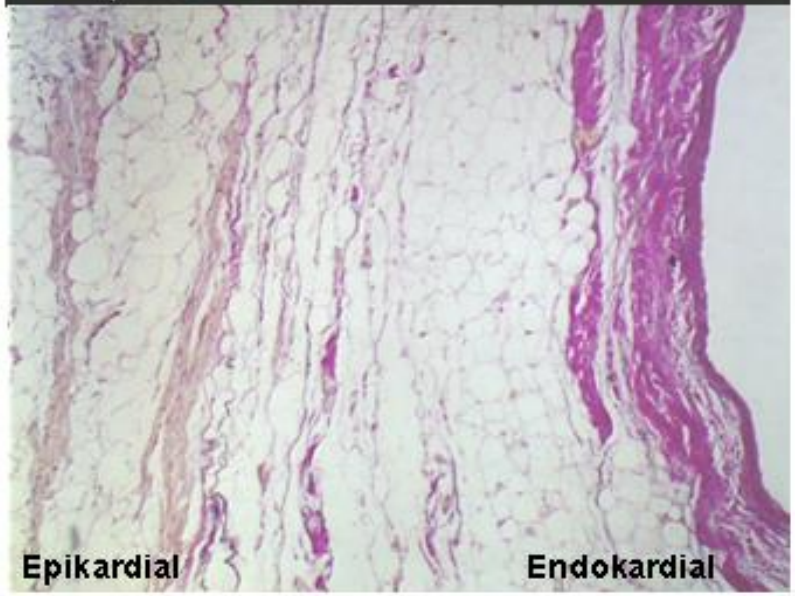

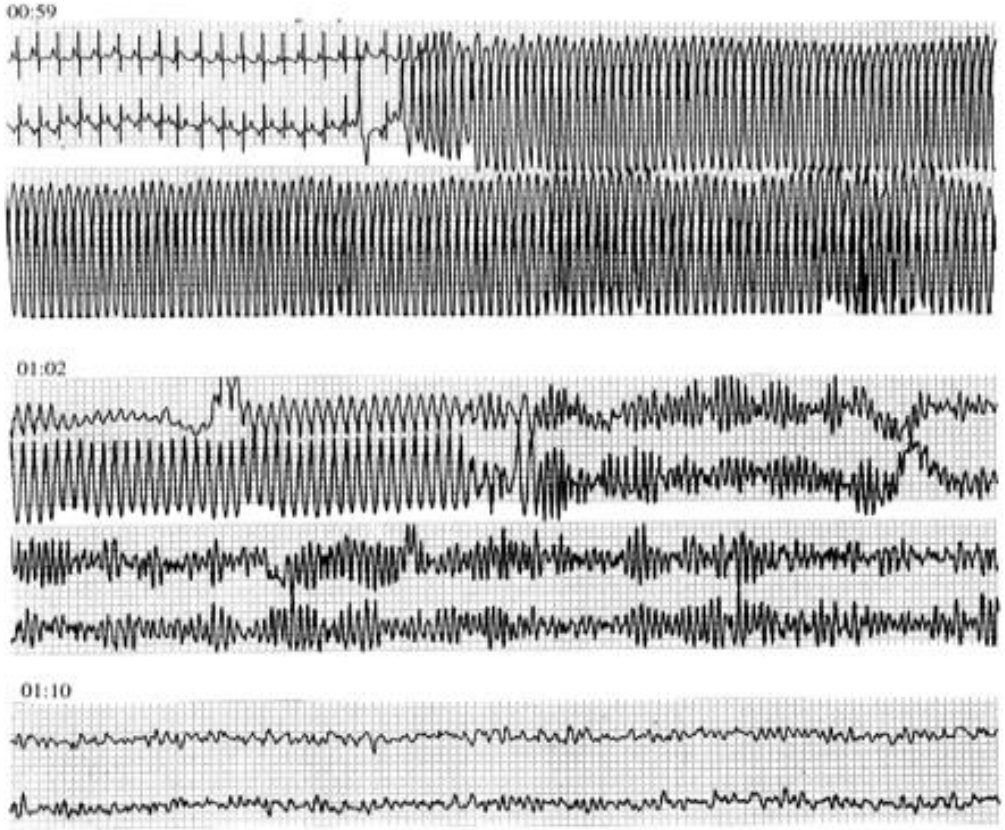

Aziz et al., Circulation. 2000;101;825-827

Wichter T et al. Internist. 2004:45:1125-35

Diagnose der ARVC

Niels-Stensen-Kliniken
Marienhospital Osnabrück

ARVC Task Force Diagnose-Kriterien 1994

Diagnosis of arrhythmogenic right ventricular dysplasia/cardiomyopathy

William J McKenna, Gaetano Thiene, Andrea Nava, Fabrice Fontaliran, Carina Blomstrom-Lundqvist, Guy Fontaine, Fulvio Camerini on behalf of the Task Force of the Working Group Myocardial and Pericardial Disease of the European Society of Cardiology and of the Scientific Council on Cardiomyopathies of the International Society and Federation of Cardiology, supported by the Schoepfer Association

McKenna et al., Br Heart J. 1994:215-218

Niels-Stensen-Kliniken
Marienhospital Osnabrück

Nachteile der 1994 ARVC Diagnose-Kriterien

- **Hohe Spezifität**
  - **Erfassung symptomatischer Index-Pat. m ter, klassischer ARVC und nach plötzlic**
- **Geringe Sensitivität**
  - **Frühe Krankheitsp creening kaum erkannt**
- **Fehlen sta ntersuchungsprotokolle**
- **Keine qu n Messungen oder Grenzwerte**
- **Rein subjektive Bewertungskriterien**
  - **EKG, Bildgebung, Herzmuskelbiopsie, u.a.**

Aktualisierung erforderlich !

Diagnose der ARVC

Niels-Stensen-Kliniken
Marienhospital Osnabrück

ARVC Task Force Diagnose-Kriterien 2010

EUROPEAN SOCIETY OF CARDIOLOGY®
European Heart Journal
doi:10.1093/eurheartj/ehq025

SPECIAL REPORT

Diagnosis of arrhythmogenic right ventricular cardiomyopathy/dysplasia

Proposed Modification of the Task Force Criteria

Frank I. Marcus[1*] Chair, William J. McKenna[2] Co-Chair, Duane Sherrill[1], Cristina Basso[3], Barbara Bauce[3], David A. Bluemke[4], Hugh Calkins[5], Domenico Corrado[3], Moniek G.P.J. Cox[6], James P. Daubert[7], Guy Fontaine[10], Kathleen Gear[1], Richard Hauer[6], Andrea Nava[3], Michael H. Picard[11], Nikos Protonotarios[13], Jeffrey E. Saffitz[12], Danita M. Yoerger Sanborn[11], Jonathan S. Steinberg[9], Harikrishna Tandri[5], Gaetano Thiene[3], Jeffrey A. Towbin[14], Adalena Tsatsopoulou[13], Thomas Wichter[15], and Wojciech Zareba[8]

Marcus FI et al. Circulation. 2010;121:1533-1541 and Eur Heart J. 2010;31:806-814

Niels-Stensen-Kliniken
Marienhospital Osnabrück

Vorteile der 2010 ARVC Diagnose-Kriterien

- Einbeziehung neuer Kenntnisse und Technologien
- Kriterien wurden definiert und quantifiziert
- Spezifische ARVC-Kriterien als MAJOR aufgewertet
- Neue Kriterien hinzugefügt:
  - EKG: „terminal activation duration = TAD“
  - Arrhythmien: VT mit LSB und superiorer Achse
  - Genetische Kriterien
- Höhere Sensitivität ohne Verlust an Spezifität
  - Erfassung früher Stadien der ARVC, Familien-Screening
- Verbesserte diagnostische Wertigkeit

Diagnose-Kriterien der ARVC

International ARVC Task Force (2010)

Niels-Stensen-Kliniken
Marienhospital Osnabrück

Genetik und Familen-Analyse

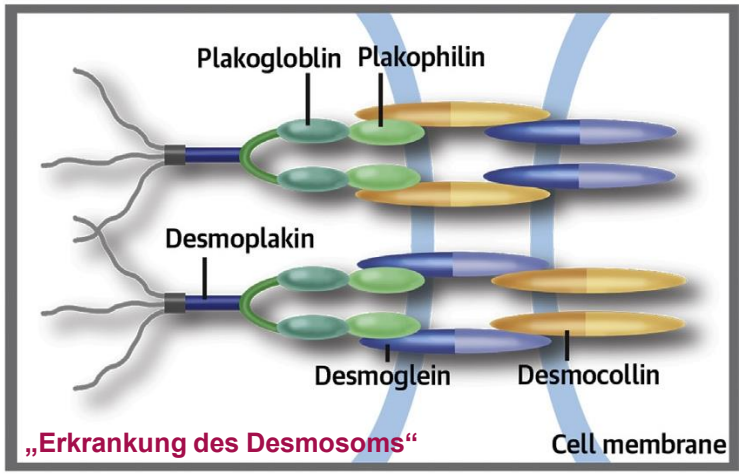

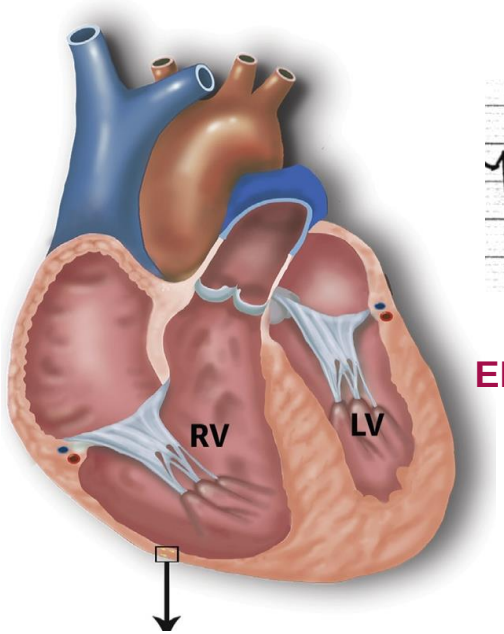

Kammer-Arrhythmien (LSB-VT)

EKG: Depolarisation + Repolarisation



Gewebe Charakterisierung

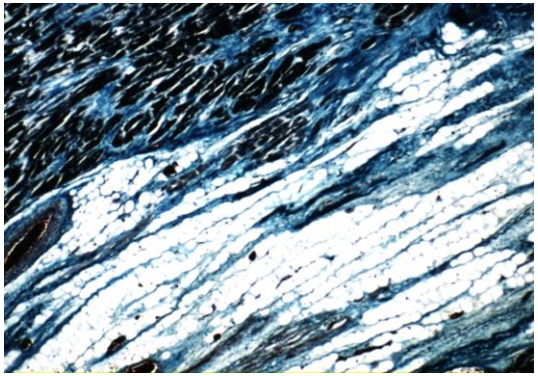

Pathologie

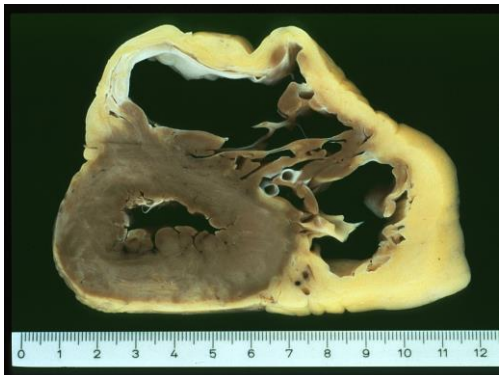

RV-/LV- Struktur / Wandbewegung

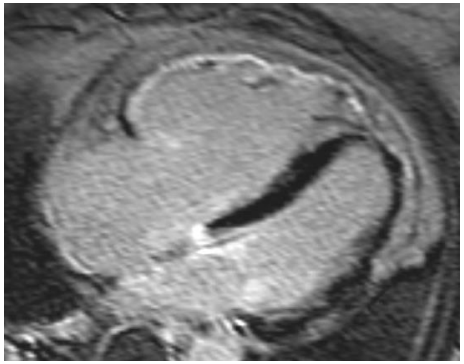

Niels-Stensen-Kliniken
Marienhospital Osnabrück

ARVC Diagnose-Kriterien 2010
(mit Angaben zu quantitativen Grenzwerten)

- **Definitive Diagnose:**
  2 major *oder* 1 major + 2 minor *oder* 4 minor Kriterien *
- **Grenzwertige Diagnose (borderline) :**
  1 major + 1 minor *oder* 3 minor Kriterien *
- **Mögliche Diagnose:**
  1 major *oder* 2 minor Kriterien *
- **Unwahrscheinliche Diagnose:**
  1 minor Kriterium

*** aus verschiedenen Kategorien**

Marcus FI et al. Circulation. 2010;121:1533-1541 and Eur Heart J. 2010;31:806-814

Diagnose der ARVC

Niels-Stensen-Kliniken
Marienhospital Osnabrück

Unterdiagnostiziert ...?

- … Erhöhtes Risiko für plötzlichen Herztod
  verminderte / fehlende Therapie (kein ICD-Schutz)

Überdiagnostiziert ...?

- … Stigmatisierung („labeling“)
  potentielle Konsequenzen für Sozialleben, Sport, Vesicherungen, etc.
- … Unberechtigte ICD-Indikationen
  Komplikationen, inadäquate Schocks, etc.

Fehldiagnostiziert ...?

- … andere, der ARVC ähnliche Erkrankungen unentdeckt
  (Myokarditis, Sarkoidose, Kardiomyopathien, etc.)
- … spezifische Therapieoptionen ungenutzt

Prüfe genau:
Ist es wirklich ARVC?

… oder ist es eine ähnliche differentialdiagnose?

Niels-Stensen-Kliniken
Marienhospital Osnabrück

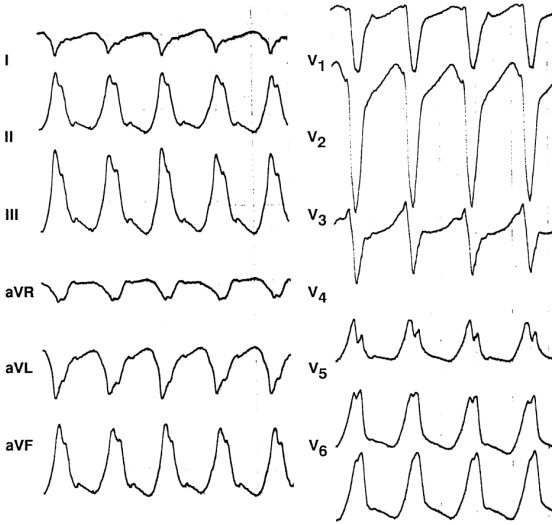

Idiopathische RVO-VT

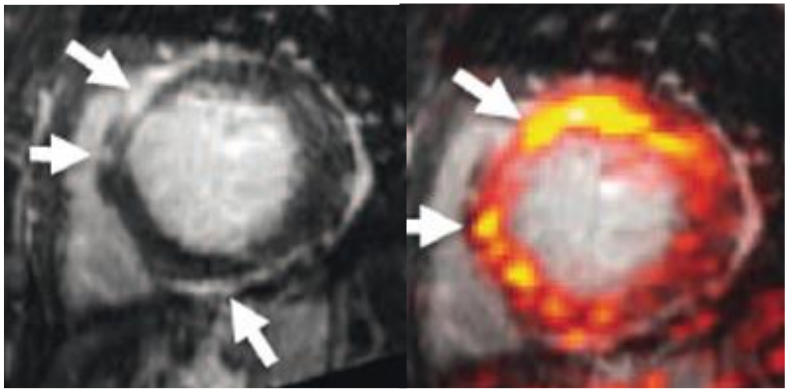

Sarkoidose des Herzens

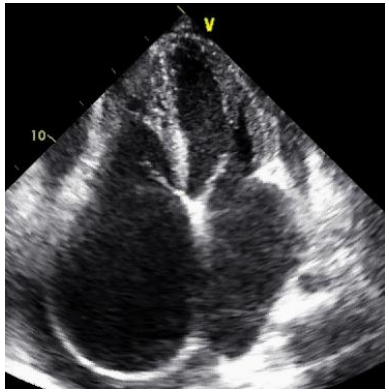

Restriktive Kardiomyopathie

Stelle die korrekte Diagnose
für eine gezielte Therapie !

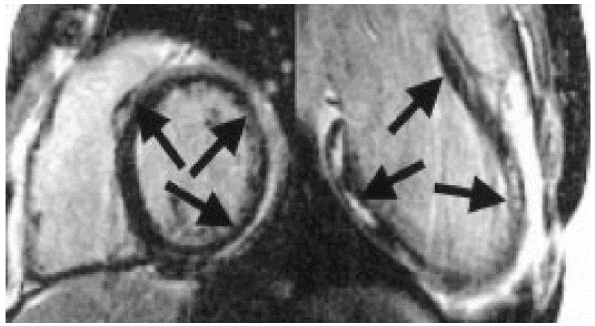

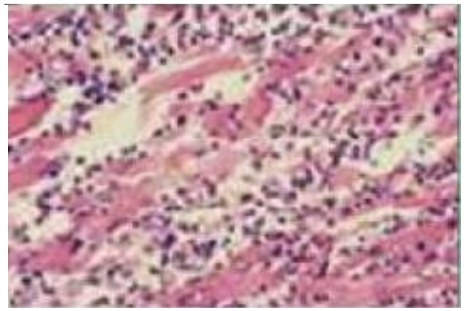

Myokarditis (akut / chronisch)

Stelle die korrekte Diagnose der ARVC: Grundsätze

Niels-Stensen-Kliniken
Marienhospital Osnabrück

- **Multi-modale Diagnostik** (Kombination von Tests = max. Information)
- **Abgestimmte Untersuchungs-Protokolle für ARVC**
  EKG-Registrierung (Geschwindigkeit + Filter), spezielle Echo-Views für RV, Angio-Projektionen, MRI Protokoll, zielgerichtete Biopsie, 3D EP-Mapping
- **Vermeide „Bias“ bei Anmeldung von Untersuchungen**
  Fragestellung kann Befundung beeinflussen („Befunde vereinbar mit …“)
- **Befundung / Interpretation erfordert ARVC-Erfahrung**
- **Genetische Diagnostik: Identifikation von Genträgern**
  „Cascade-Screening“ in Familien hilft, betroffene Verwandte zu identifizieren
  Detaillierte Diagnostik mit engmaschigem Follow-up oder Entwarnung
- **Balancierte Bewertung durch ARVC-Experten**
  Beratung und Empfehlungen zum Management der ARVC (Patient + Familie)

Diagnose der ARVC

Niels-Stensen-Kliniken
Marienhospital Osnabrück

Was ist typisch für ARVC ?

Beachte die klinischen Merkmale!

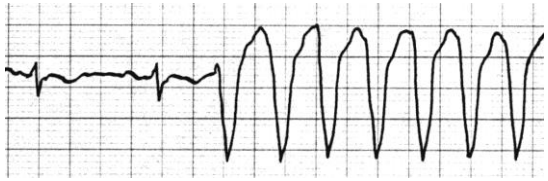

- Junge, scheinbar gesunde Patienten
- Arrhythmien aus der Herzkammer (LSB)
- Auslösbar durch starke Belastungen
- Erhöhte Häufigkeit unter Athleten
- Familien Anamnese (ARVC, plötzl. Herztod)
- Genetik-Hintergrund (Desmosom-Proteine)
- Folgen der Pathologie (Pathophysiologie)
  - EKG-Veränderungen rechtspräkordial
  - Veränderungen von Struktur + Funktion (RV/LV)
  - Linksventrikuläre Beteiligung (häufig, teils dominant)

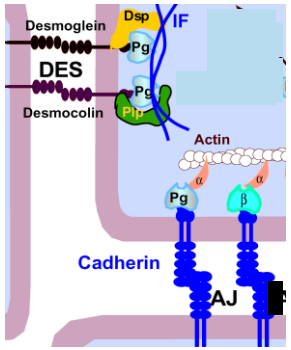



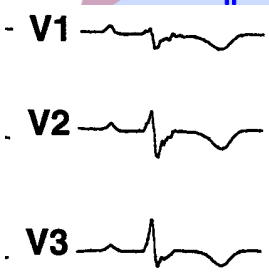

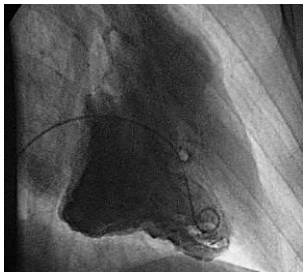

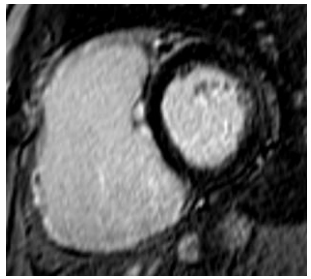

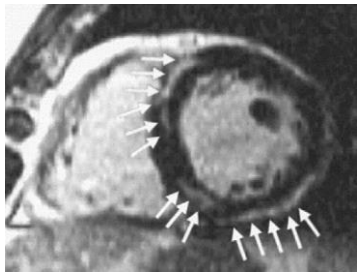

Diagnose der ARVC

Niels-Stensen-Kliniken
Marienhospital Osnabrück

Arrhythmien (VT, nsVT, VES)

MINOR: LSB, inferiore Achse
VES >500 / 24 h

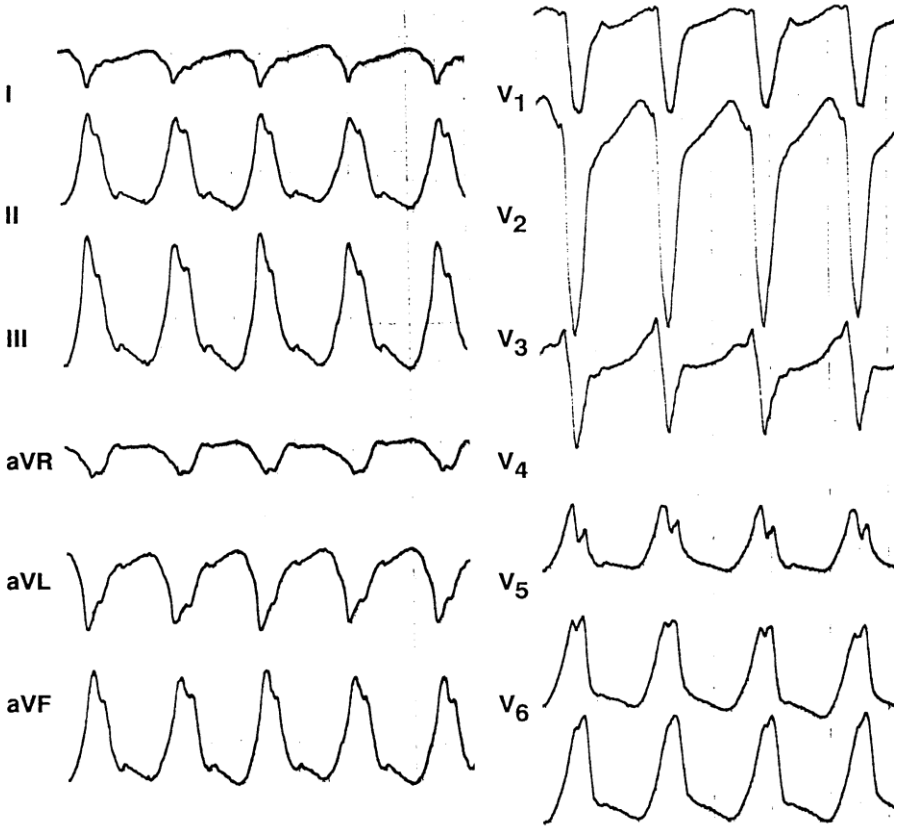

MAJOR: LSB, superiore Achse

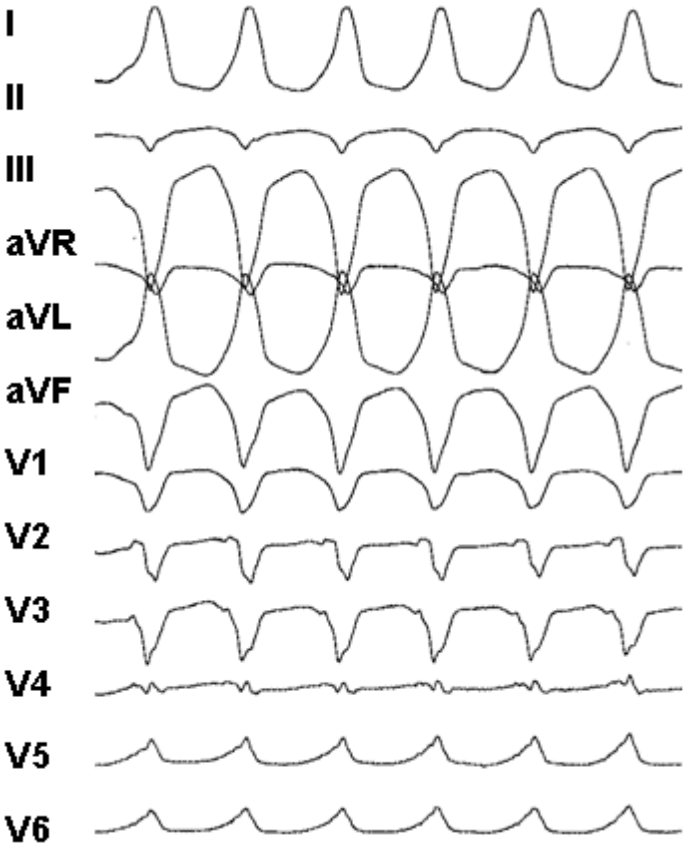

EKGs: Wichter T et al. Dtsch Zeitschrift fürSportmedizin. 2005;56:118-125

Diagnose der ARVC

Niels-Stensen-Kliniken
Marienhospital Osnabrück

Beteiligung der linken Kammer mit VT bei ARVC

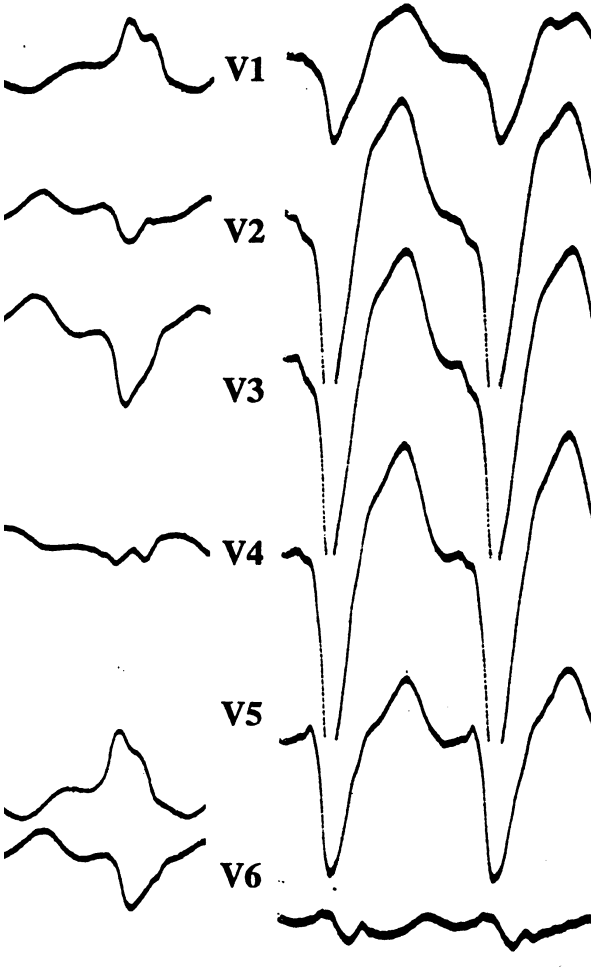

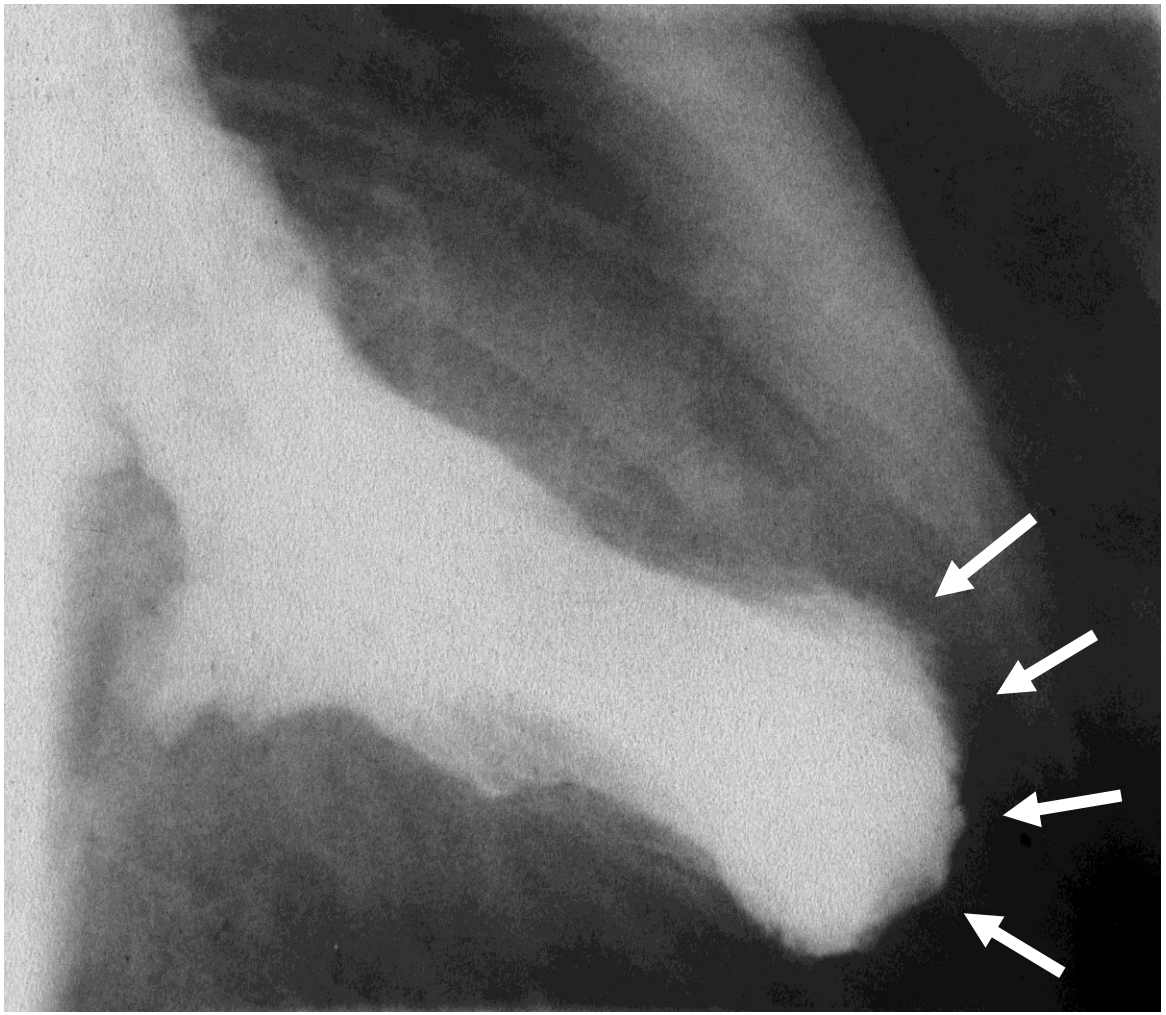

Diagnose der ARVC

Niels-Stensen-Kliniken
Marienhospital Osnabrück

Schwere RV Vergrößerung und Dysfunktion

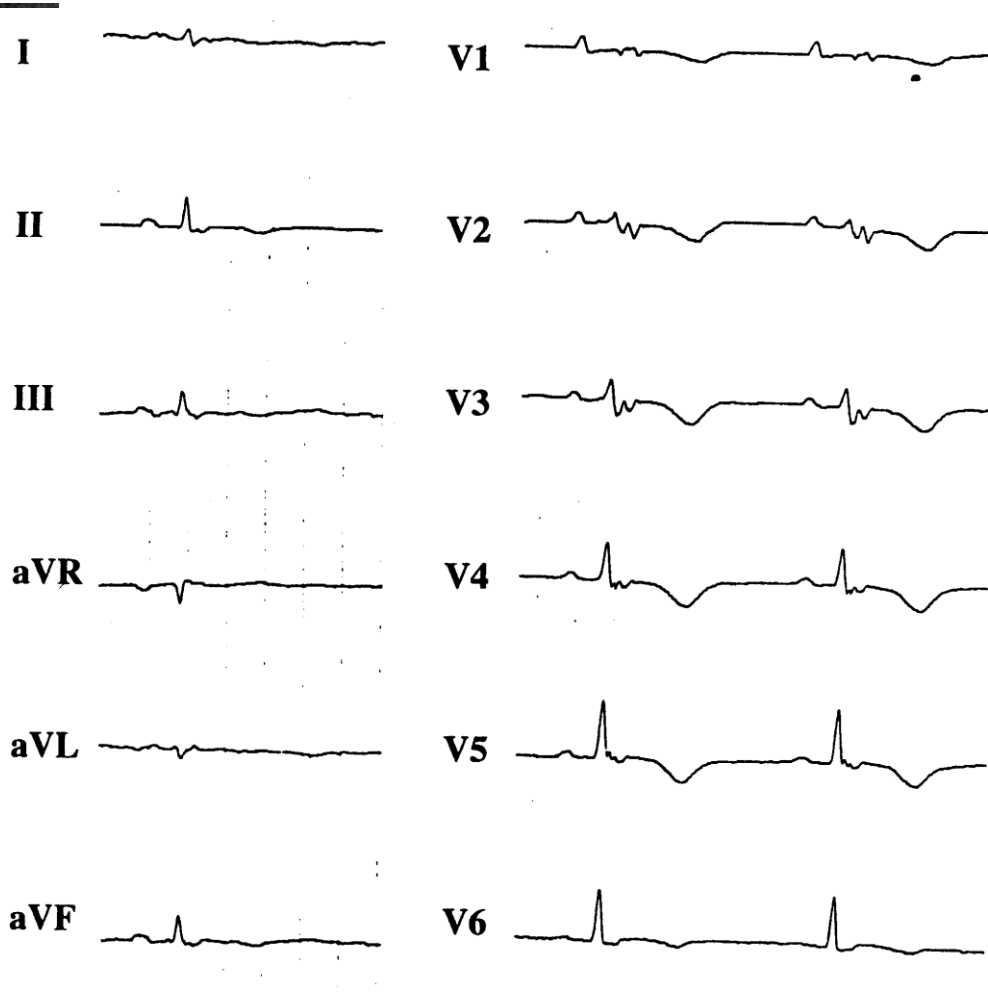

Wichter T et al. Springer-Verlag 2008

Diagnose der ARVC

Niels-Stensen-Kliniken
Marienhospital Osnabrück

EKG-Befunde bei ARVC

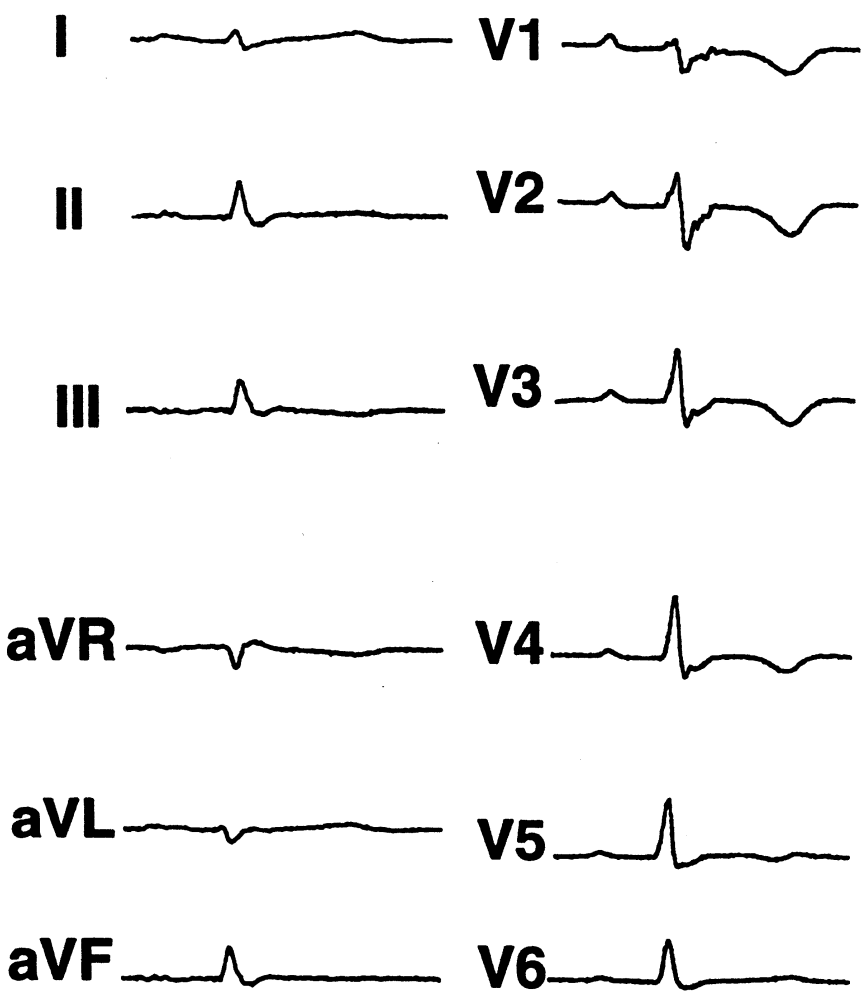

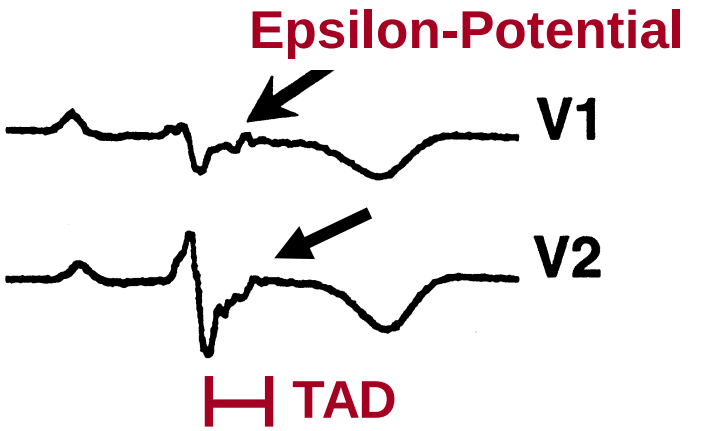

Signalmittelungs EKG

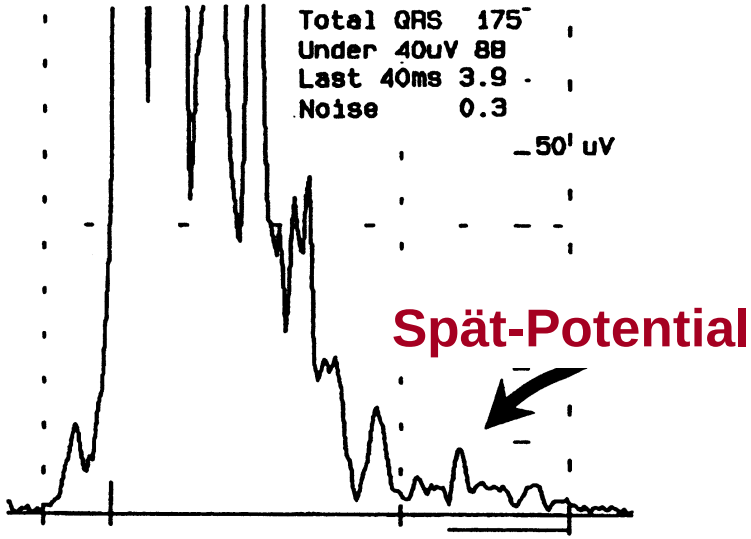

Wichter T et al. Z Kardiol. 1991

Regionale Aussackung im RV-Ausflusstrakt

Niels-Stensen-Kliniken
Marienhospital Osnabrück

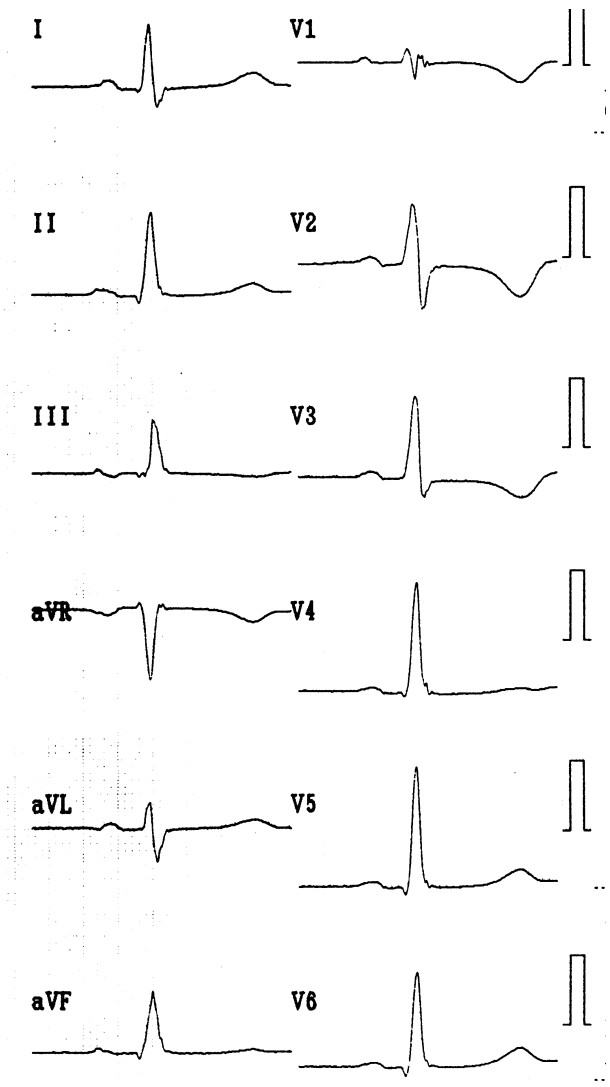

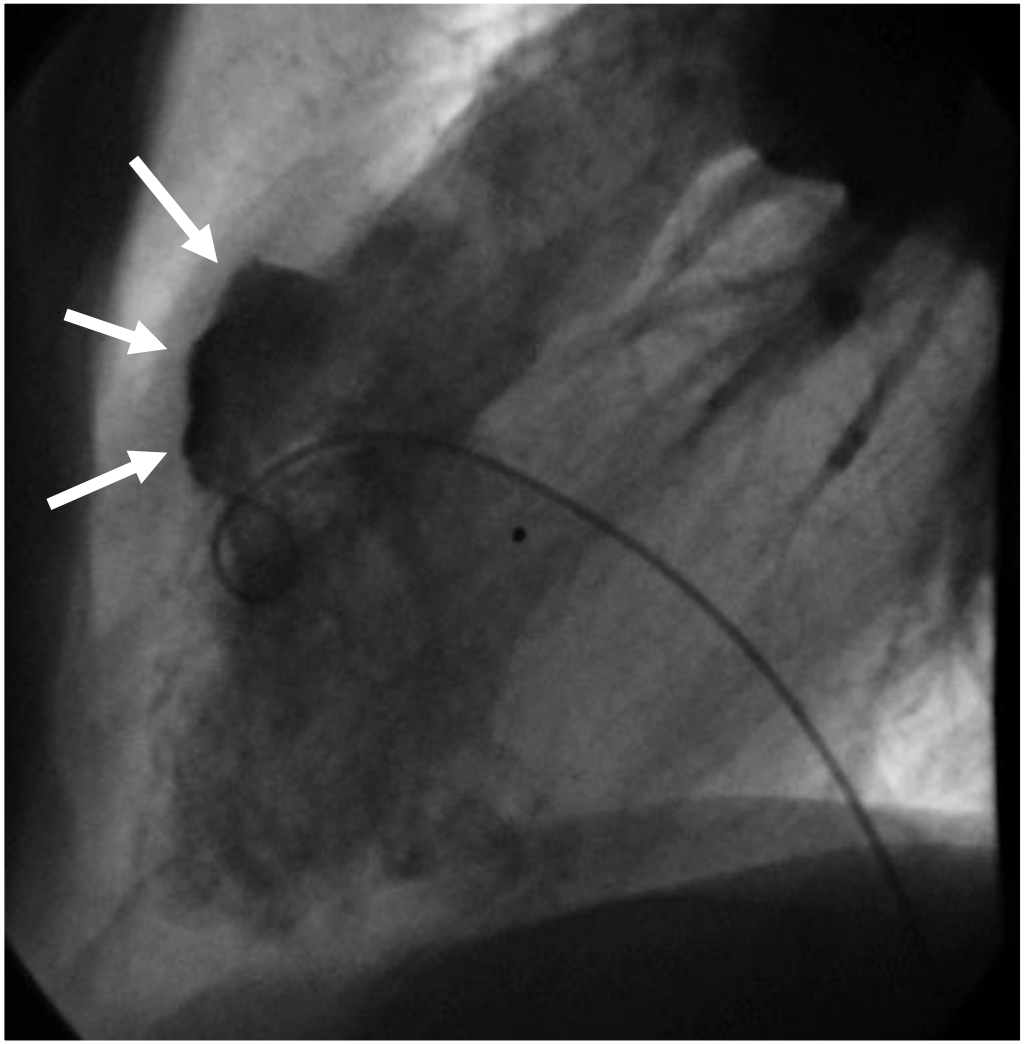

Wichter T et al. Card Electrophysiol Clin. 2011;3:255-267

EKG Befunde

Wichtigste Screening Diagnostik bei ARVC !

Niels-Stensen-Kliniken
Marienhospital Osnabrück

- **T-Wellen negativ** in rechtspräkordialen Ableitungen (V_1-V_3)
  - Normal bei Kindern <14 Jahre, nur 1% bei Gesunden >14 Jahre
  - 60-95% Prävalenz bei ARVC (Haupt-Diagnosekriterium)
  - Fast 100% Sensitivität in Kombination mit LSB-VT
  - Seltener in lateralen (V_4-V_6) oder inferioren (II, III, aVF) Ableitungen
  - Ausmaß korreliert mit Schweregrad der RV-Beteiligung
- **QRS Verbreiterung** in rechtspräkordialen Ableitungen (V_1-V_3)
  - Leitungsverzögerung in rechter Kammer (arrhythmogens Substrat)
  - QRS >110 ms und TAD >55 ms sind sensitive Marker der ARVC
- **Epsilon Potential** in rechtspräkordiaen Ableitungen (V_1-V_3)
  - Niederamplitudiges Signal nach Ende des QRS Komplexes
  - Vorkommen bei ausgeprägter Manifestation der ARVC

Diagnose der ARVC

Niels-Stensen-Kliniken
Marienhospital Osnabrück

Moderate RV-Dysfunktion (RV Einflusstrakt)

RV-Echo
(atypischer RV-Einfluss-View)

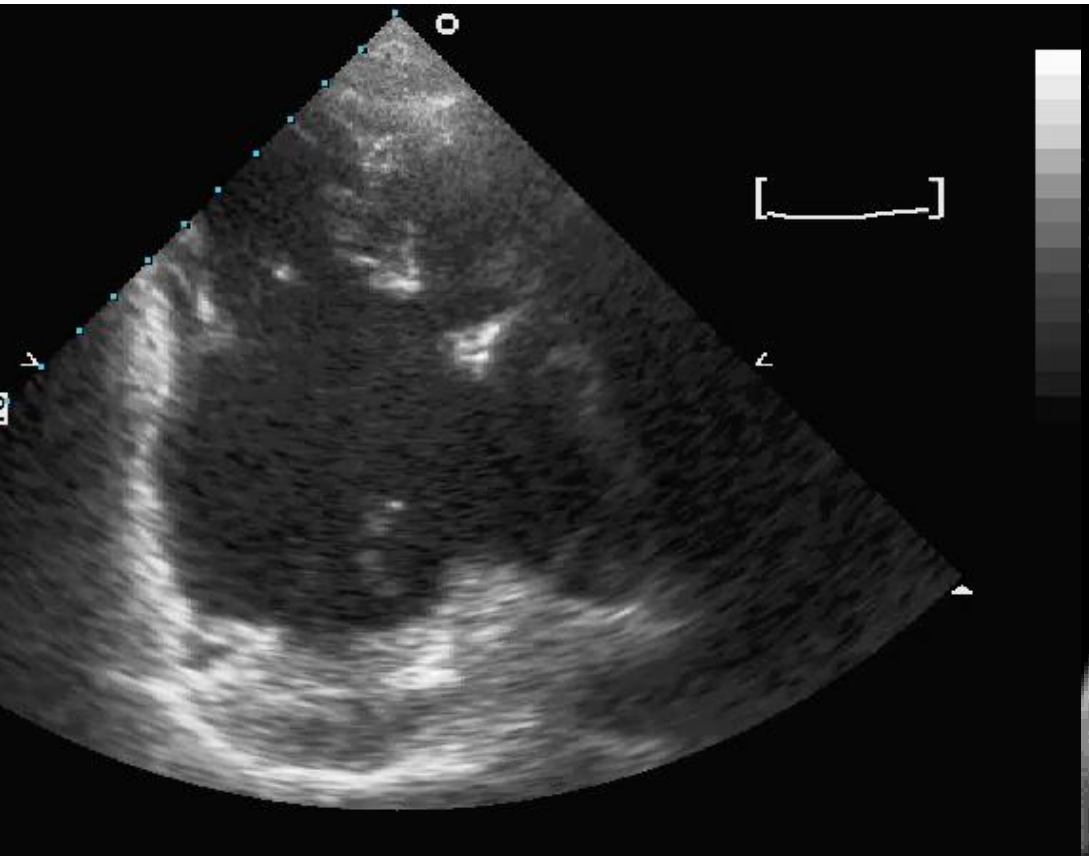

Cine-MRI
(kurze Achse, sagittaler View)

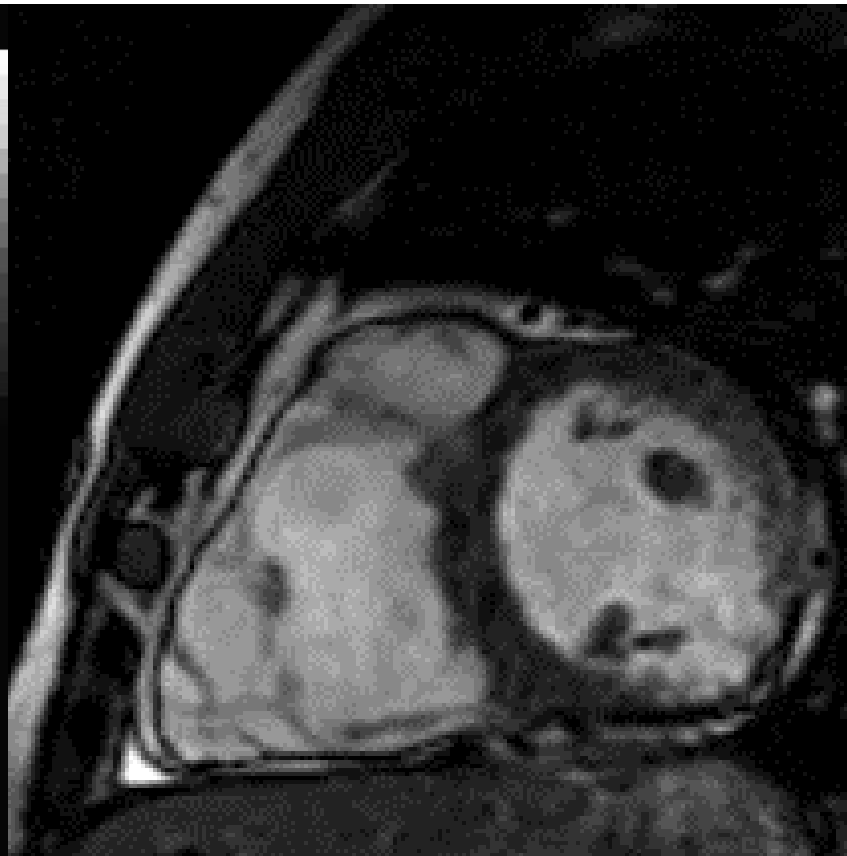

Diagnose der ARVC

Schwere RV-Dysfunktion und LV Beteiligung

Vergrößerung des RV mit „late enhancement“ im RV und LV

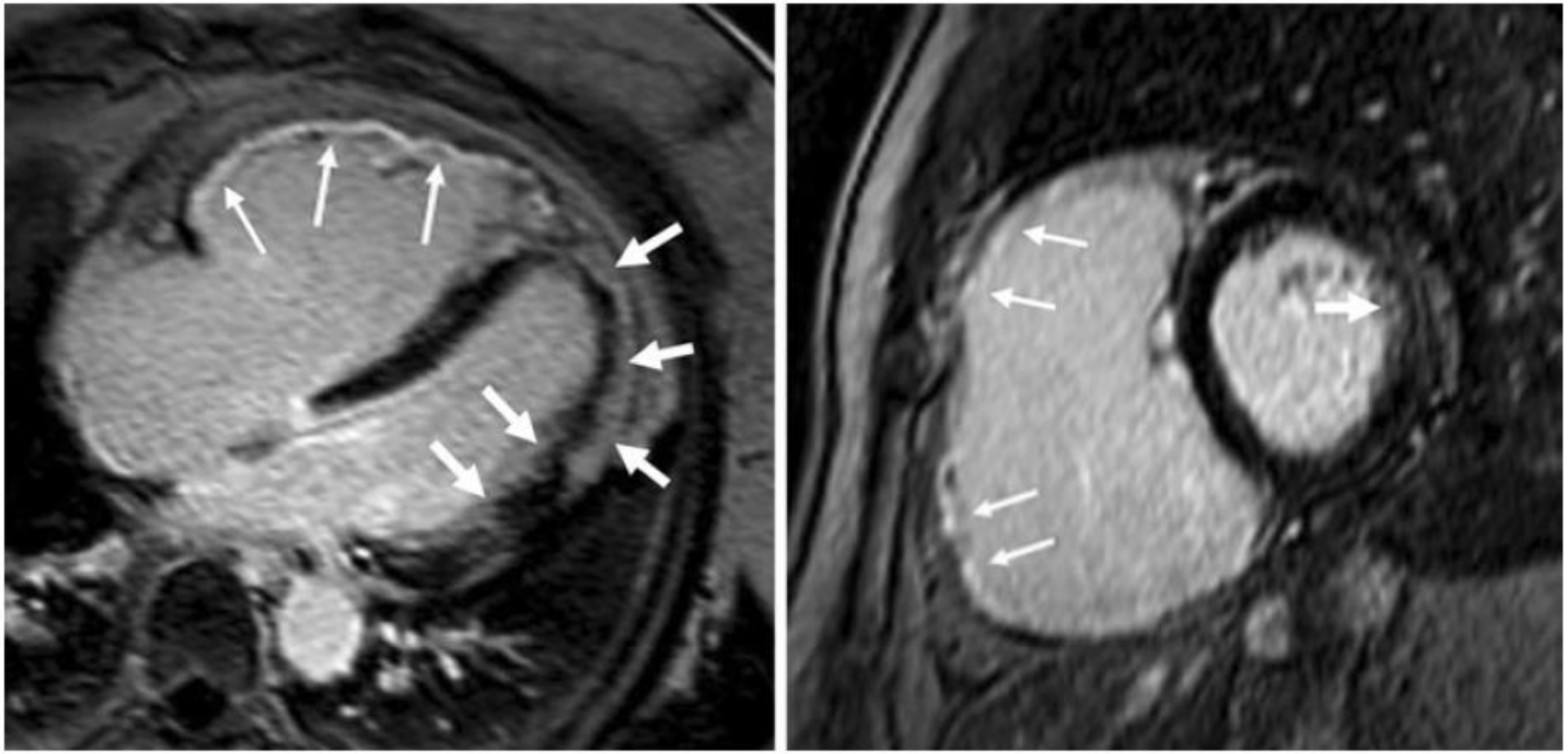

Maintz D, …, Wichter T, et al.
Circulation. 2006;113:673

Struktur und Funktion (der Ventrikel)

Niels-Stensen-Kliniken
Marienhospital Osnabrück

- **Evaluation des RV durch Bildgebung ist schwierig**
  - Trotz enormer Fortschritte des Technologie in Echo + MRI
  - Komplexe Struktur, Form und Wandbewegung (asymmetrisch)
- **MRI charakterisiert Struktur, Bewegung und Gewebe**
  - Fett-Infiltration allein ist kein ausreichendes Kriterium
  - Fettig-fibrotischer Umbau + abnorme Bewegung = diagnostisch
- **Ausgeprägte Inter-Observer-Variabilität**
  - Inkorrekte MRI Interpretation ist häufige Ursache der Überdiagnose !
- **Angepasste Imaging-Protokolle + Auswertungen**
  - Multimodaler diagnostischer Ansatz
  - Standardisierte Bildgebungs-Protokolle und Auswertungen
  - Quantitative Analysen
  - Interpretation durch Experten in Bildgebung <u>und</u> ARVC

Diagnose der ARVC

Gewebe-Charakterisierung (RV+LV) durch Endomyokardbiopsie (EMB)

Niels-Stensen-Kliniken
Marienhospital Osnabrück

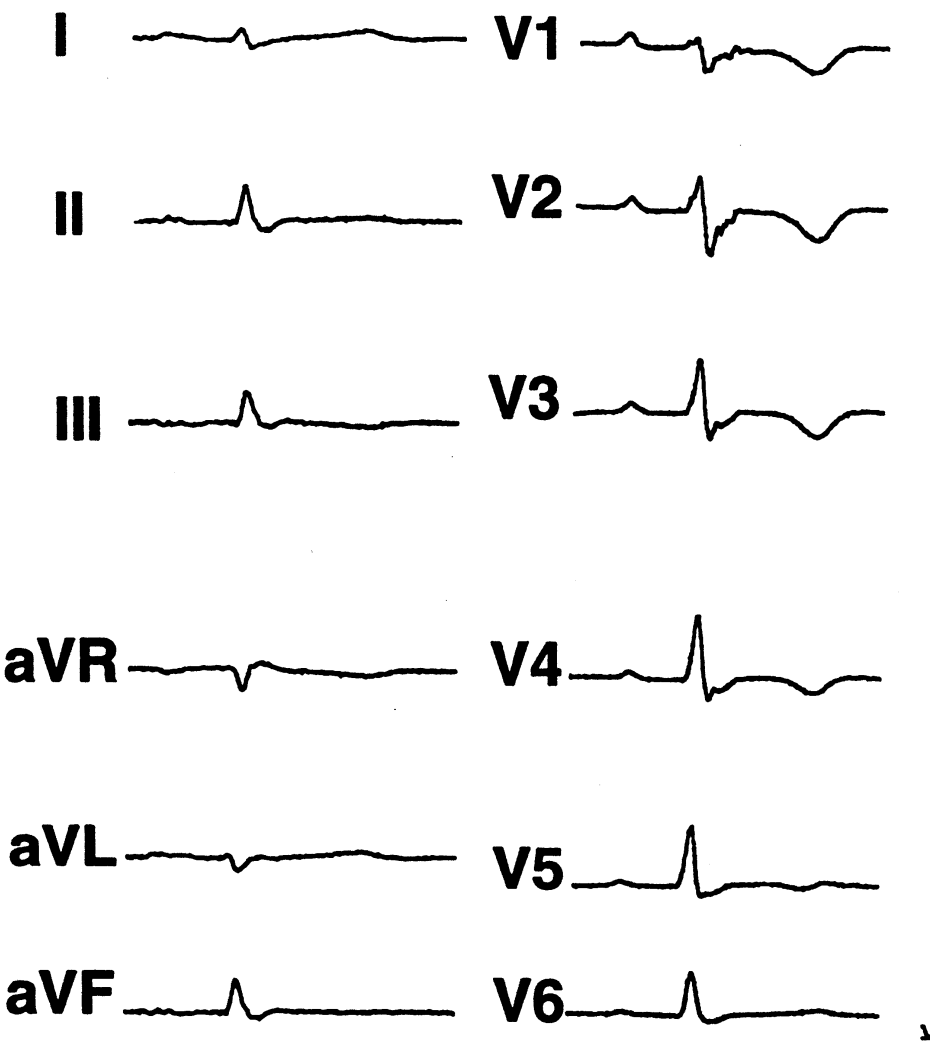



Diagnose der ARVC

Zielgerichtete RV Biopsie

Niels-Stensen-Kliniken
Marienhospital Osnabrück

(A)

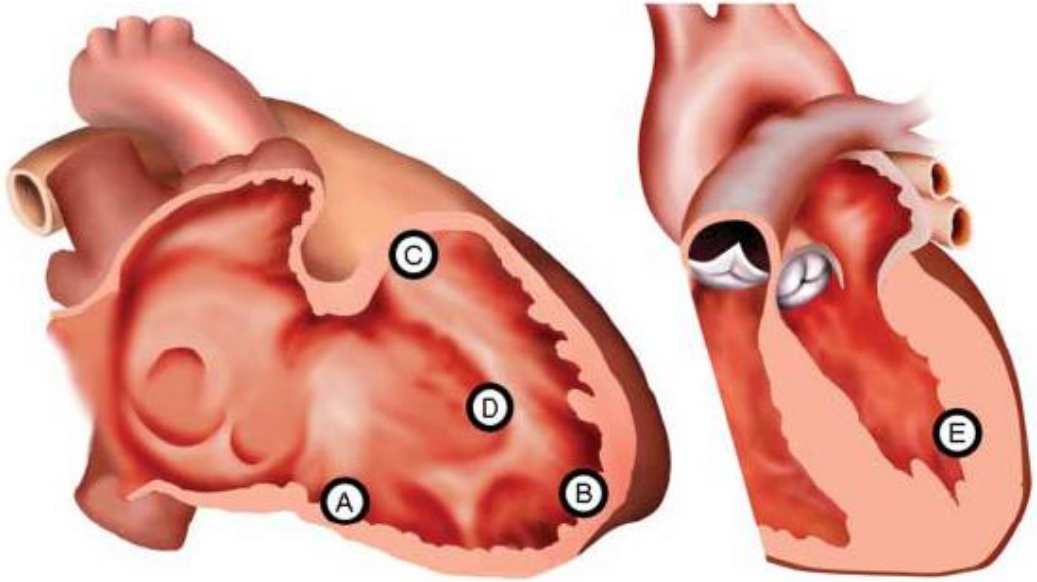

(B)

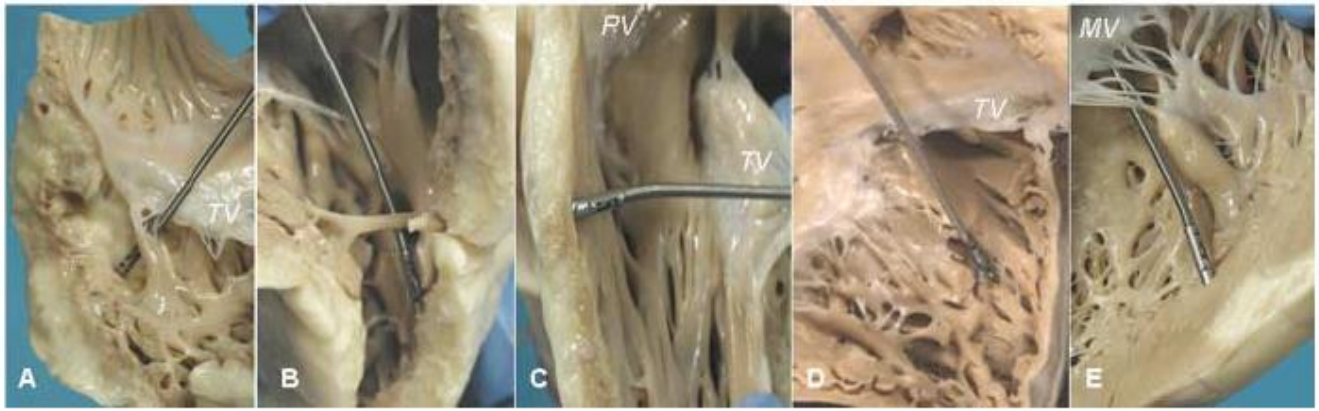

Achtung !

Problem des „sampling error“

Basso et al.,
Eur Heart J. 2008;29:2760

Diagnose der ARVC

Niels-Stensen-Kliniken
Marienhospital Osnabrück

Gewebe-Charakterisierung (RV+LV) in der Endomyokardbiopsie (EMB)

- **Fibrolipomatöser Ersatz des Muskelgewebes in EMB**

  MAJOR: **Residuale Myozyten < 60% (Morphometrie)**
  oder < 50% wenn geschätzt

  MINOR: **Residuale Myocyten 60-75% (Morphometrie)**
  oder 50-65% wenn geschätzt

mit fibrösem Ersatz der freien Wand des RV Myocards in ≥1Biopsie,
mit oder ohne fettigem Gewebsersatz in der Biopsie-Probe

Marcus FI et al. Circulation. 2010;121:1533-1541 and Eur Heart J. 2010;31:806-814

Diagnose der ARVC

Familien-Analyse und Genetik

Niels-Stensen-Kliniken
Marienhospital Osnabrück

MAJOR: **ARVC bestätigt in Verwandten 1. Grades**
- klinisch (aktuelle 2010 Diagnose-Kriterie
- pathologisch (Autopsie oder Chi

Identifikation ARVC ... **utationen**
mit (wahrscheinliche ... oziation

MINOR: **ARVC** ... **rwandten 1. Grades**

... **ztod in jungem Alter** (< 35 Jahre)
... **te ARVC in Verwandten 1. Grades**

A ... **VC gesichert in Verwandten 2. Grades**
(klinisch oder pathologisch)

Siehe Vortrag Prof. Milting !

Marcus FI et al. Circulation. 2010;121:1533-1541 and Eur Heart J. 2010;31:806-814

Take-Home Messages

Niels-Stensen-Kliniken
Marienhospital Osnabrück

- **Erkenne ARVC Symptome + Befunde** („kann es ARVC sein?“)
- **Stelle die korrekte Diagnose** („ist es wirklich ARVC?“)
- **Vermeide Minderdiagnose** (Minder-Therapie mit erhöhtem Risiko)
- **Vermeide Überdiagnose** („Stigma“, unberechtigte ICD-Indikation)
- **Veranlasse multimodale Diagnostik** (Diagnose-Kriterien)
- **Befundung und Interpretation durch ARVC Experten**
- **Systematische Untersuchung der Familie**
- **Anbindung an ARVC-Zentrum**
- **Individuelle + personalisierte Therapiekonzepte**

ARVC Selbsthilfegruppe, München, 23.02.2019

Niels-Stensen-Kliniken
Marienhospital Osnabrück

Symposium: ARVC – Selbsthilfe trifft Fachwissen

Diagnose der ARVC …

… Diagnosekriterien und deren Wertigkeit

Prof. Dr. Thomas Wichter

Klinik für Innere Medizin / Kardiologie
Herzzentrum Osnabrück / Bad Rothenfelde

Niels-Stensen-Kliniken,
Marienhospital Osnabrück
Osnabrück, Germany

thomas.wichter@niels-stensen-kliniken.de

Diagnose der ARVC

Niels-Stensen-Kliniken
Marienhospital Osnabrück

EKG-Befunde:
Veränderungen der Depolarisation / Leitung

MAJOR: **Epsilon wave in V_1 to V_3**
(reproducible low-amplitude signals between the end of QRS and the onset of T wave)

MINOR: **Terminal activation duration of QRS: ≥ 55 ms**
(nadir of S wave to end of QRS in the absence of RBBB)

Late potentials by SAECG (40-250 Hz)
(≥ 1 of 3 parameters, absence of QRS duration ≥ 110 ms on ECG)

- filtered QRS: ≥ 114 ms
- LAS 40: ≥ 38 ms
- RMS 40: ≤ 20 µV

Marcus FI et al. Circulation. 2010;121:1533-1541 and Eur Heart J. 2010;31:806-814

Niels-Stensen-Kliniken
Marienhospital Osnabrück

EKG-Befunde: Veränderungen der Repolarisation

- **Inverted T waves in right precordial ECG leads**

MAJOR: V_1, V_2 and V_3 or beyond
(age > 14 yrs, absence of complete RBBB ≥ 120 ms)

MINOR: V_1 and V_2 *or* V_4, V_5 or V_6
(age > 14 yrs, absence of complete RBBB)
V_1, V_2, V_3 and V_4
(age > 14 yrs, presence of complete RBBB)

Marcus FI et al. Circulation. 2010;121:1533-1541 and Eur Heart J. 2010;31:806-814

Diagnose der ARVC

Global or regional dysfunction and structural abnormalities

Niels-Stensen-Kliniken
Marienhospital Osnabrück

MAJOR
95% specificity

By 2D echo:

- Regional RV akinesia, dyskinesia, or aneurysm
- *and* 1 of the following (end diastole):
  - PLAX RVOT $\geq$32 mm (corrected for body size [PLAX/BSA] $\geq$19 mm/m^2)
  - PSAX RVOT $\geq$36 mm (corrected for body size [PSAX/BSA] $\geq$21 mm/m^2)
  - *or* fractional area change $\leq$33%

By MRI:

- Regional RV akinesia or dyskinesia or dyssynchronous RV contraction
- *and* 1 of the following:
  - Ratio of RV end-diastolic volume to BSA $\geq$110 mL/m^2 (male) or $\geq$100 mL/m^2 (female)
  - *or* RV ejection fraction $\leq$40%

By RV angiography:

- Regional RV akinesia, dyskinesia, or aneurysm

Marcus FI et al. Circulation. 2010;121:1533-1541 and Eur Heart J. 2010;31:806-814

Diagnose der ARVC

Niels-Stensen-Kliniken
Marienhospital Osnabrück

Global or regional dysfunction and structural abnormalities

MINOR

sens. = spec.

By 2D echo:

- Regional RV akinesia or dyskinesia
- *and* 1 of the following (end diastole):
  - PLAX RVOT ≥29 to <32 mm (corrected for body size [PLAX/BSA] ≥16 to <19 mm/m^2)
  - PSAX RVOT ≥32 to <36 mm (corrected for body size [PSAX/BSA] ≥18 to <21 mm/m^2)
  - *or* fractional area change >33% to ≤40%

By MRI:

- Regional RV akinesia or dyskinesia or dyssynchronous RV contraction
- *and* 1 of the following:
  - Ratio of RV end-diastolic volume to BSA ≥100 to <110 mL/m^2 (male) or ≥90 to <100 mL/m^2 (female)
  - *or* RV ejection fraction >40% to ≤45%

Marcus FI et al. Circulation. 2010;121:1533-1541 and Eur Heart J. 2010;31:806-814

Diagnose der ARVC

Zielgerichtete RV-Biopsie

Niels-Stensen-Kliniken
Marienhospital Osnabrück

Total: n= 435 Pat.
ARVC: n= 95 Pat.

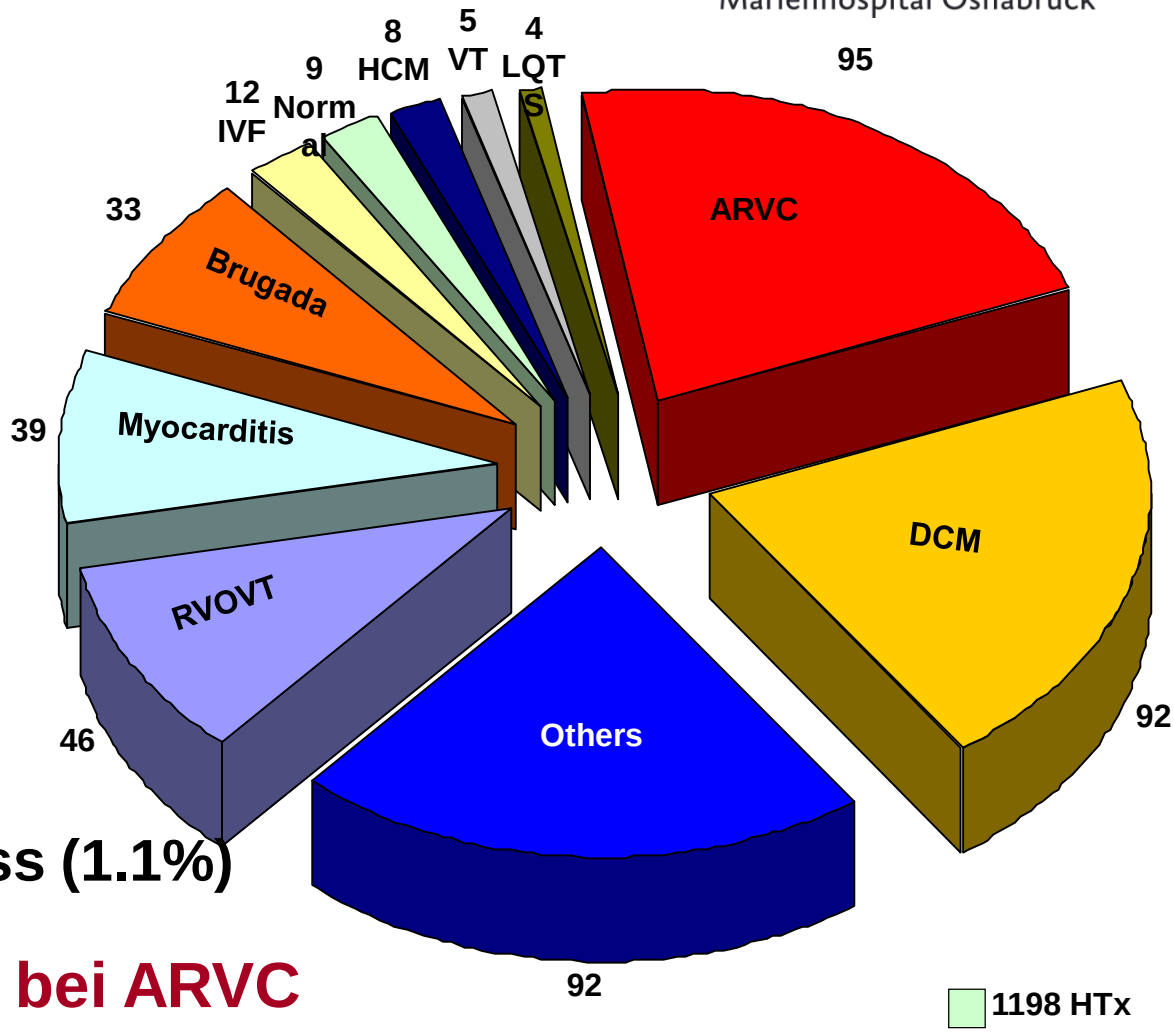

Komplikationen:

Kein Todesfall
n=1 VF (0.06%)
n=6 Tamponade (0.4%)
n=18 kleiner Periarderguss (1.1%)

selten und nicht erhöht bei ARVC

Paul M, Wichter T, et al.; Clin Res Cardiol, 2007

ARVC SELBSTHILFE

European Reference Network
for rare or low prevalence complex diseases
Network Heart Diseases (ERN GUARD-HEART)

DGK.

BR

Keine Interessen-konflikte

Der ARVC-Selbsthilfe e.V. lädt ein zum
Symposium im Rahmen des Tages der Seltenen Erkrankungen 2019

mit Unterstützung
des European Reference Network (ERN) Guard-Heart, der AG 12 Kardiomyopathien der Deutschen Gesellschaft für Kardiologie – Herz- und Kreislaufforschung e.V. (DGK) und des Bayerischen Rundfunks (BR)

ARVC-SELBSTHILFE TRIFFT FACHWISSEN

Ärzte, Patienten und Wissenschaftler im Dialog

Samstag, 23. Februar 2019
10.30 bis 16.30 Uhr