Universität Zürich[UZH]

UniversitätsSpital Zürich

Arrhythmogene rechtsventrikuläre Cardiomyopathie (ARVC)

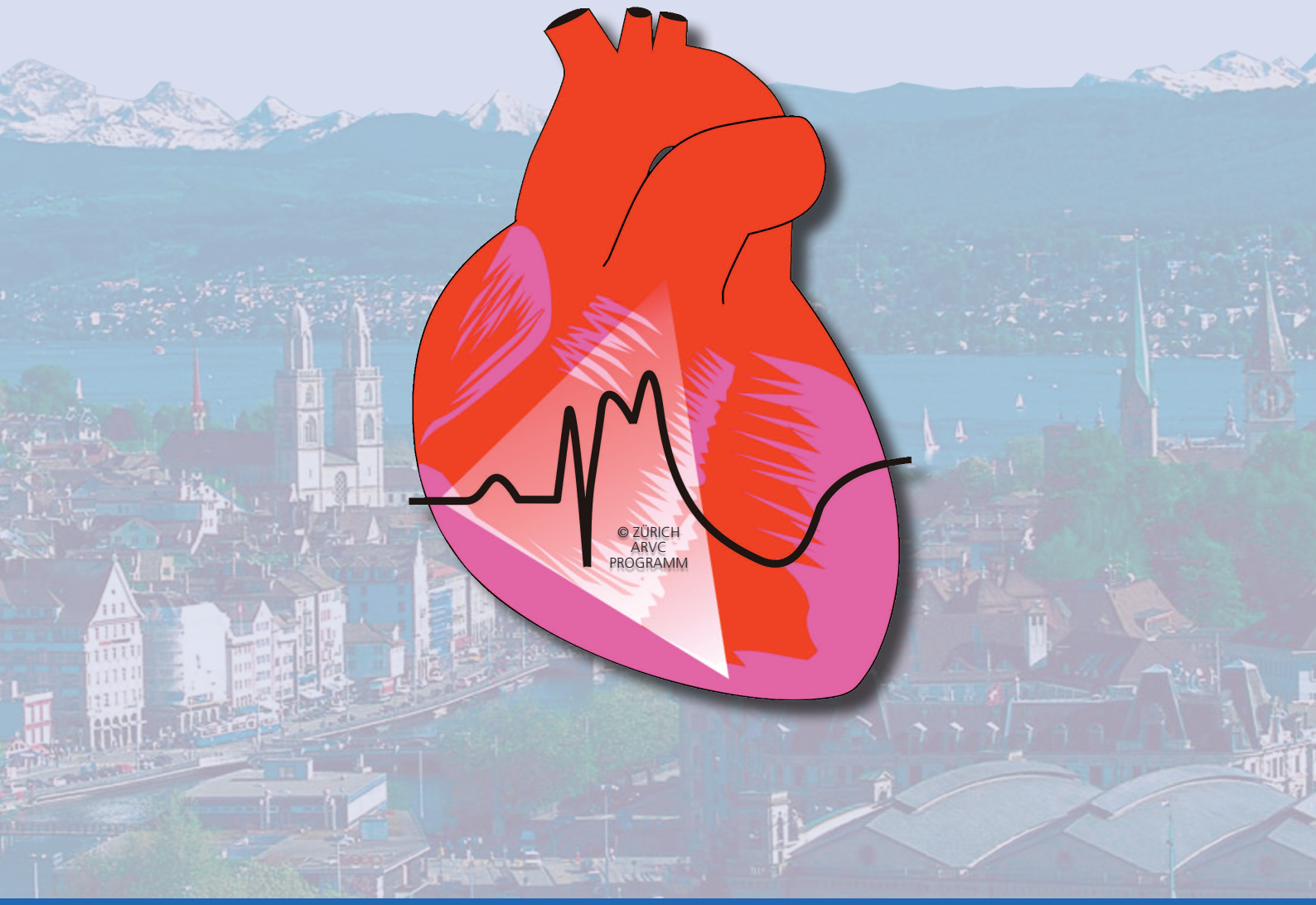

Informationsbroschüre

Universität Zürich[UZH]

UniversitätsSpital Zürich

Das klinische Bild der arrhythmogenen rechtsventrikulären Cardiomyopathie (ARVC) wurde 1977 erstmals durch Guy Fontaine beschrieben. Obwohl mehrere Dekaden intensiver Forschung vergangen sind, gibt es heute dennoch viele ungeklärte Fragen bezüglich dieser Erkrankung.

Zürich ARVC Programm

Die ARVC ist eine autosomal-dominant vererbbare Erkrankung und eine wichtige Ursache des plötzlichen Herztodes, v. a. junger Menschen, obwohl jegliche Altersgruppen betroffen sein können. Die Prävalenz dieser Erkrankung wird auf ca. 1:2000 bis 1:5000 geschätzt. Wie häufig bei weniger häufigen Erkrankungen, sind die ausgeprägten und ungewöhnlichen Krankheitsfälle in der medizinischen Literatur überrepräsentiert. Leider gibt es bisher noch wenige Studien, die eine grössere Patientenzahl über einen längeren Zeitraum nachverfolgt haben. Daher fällt es häufig schwer, bestimmte Fragen von betreuenden Ärzten und Patienten eindeutig beantworten zu können. In der Rhythmologie, Klinik für Kardiologie des UniversitätsSpitals Zürich, wurde mit Unterstützung der Universität Zürich ein ARVC Programm initiiert. Im Rahmen dieses Programms wird ein **multizentrisches ARVC Register** etabliert, um ein grösseres Patientenkollektiv über einen längeren Zeitraum zu beobachten mit dem Ziel, wichtige Fragen zur Diagnose, Risikostratifizierung und Behandlung beantworten zu können. Wir hoffen, dass Sie diese Broschüre für die Versorgung Ihrer Patienten als hilfreich erachten. Darüber hinaus würden wir es sehr begrüssen, wenn Sie Ihre Patienten zur Teilnahme an diesem Register und wissenschaftlichen Studien motivieren könnten.

Welche Patienten sollten abgeklärt werden?

Die ARVC manifestiert sich durch ventrikuläre Arrhythmien (VA) und Kammertachykardien (KT), die meist aus dem rechten Ventrikel (RV) stammen. Manche VA sind asymptomatisch und werden nur mittels Routine-EKG bemerkt. Andere, wie z. B. schnelle anhaltende KT oder Kammerflimmern, werden durch Synkopen oder den plötzlichen überlebten Herztod diagnostiziert. ARVC-Patienten entwickeln ihre Arrhythmien v. a. nach der Pubertät, meist vor dem 45. Lebensjahr. Männer sind häufiger betroffen als Frauen. Vermehrte körperliche Aktivität ist ein häufiger Trigger der Arrhythmien bei ARVC. Die grundsätzlich benigne idiopathische rechtsventrikuläre Ausflusstrakttachykardie (RVOT Tachykardie) als wichtige Differentialdiagnose hat ihren Ursprung im RVOT. Im Gegensatz zur ARVC sind jedoch herzgesunde Menschen betroffen und die Prognose ist gut. De facto sollte bei allen Patienten mit RVOT Tachykardien eine ARVC ausgeschlossen werden. Patienten mit ARVC können durch einen vergrösserten RV in der Echokardiographie oder im Röntgenthorax auffallen. In späteren Phasen der Erkrankung kann es zu einer linksventrikulären Dilatation kommen, die Gemeinsamkeiten mit einer dilatativen Kardiomyopathie aufweist.

Folgende zusätzliche Informationen sollten den Ärzten bei der Diagnose einer ARVC helfen:

Symptome

Die häufigsten Symptome bei ARVC sind Herzrasen, Herzklopfen, Schwindel, Bewusstlosigkeit, thorakaler Schmerz und Atemnot in absteigender Reihenfolge. Die KT basieren in der Regel auf dem Substrat der fibro-lipomatösen Veränderungen. Der Mechanismus ist ein Re-entry, d. h. eine kreisende Erregung, meist in der rechten Herzkammer. Häufig können bei einem Patienten mehrere kreisende Erregungsbahnen vorliegen. Die meistbefallenen Regionen des RV, die auch als «Dysplasiedreieck» bezeichnet werden, sind der RVOT, der Apex und der subtrikuspidale Bereich. Diese Bereiche zeigen Wandbewegungsstörungen und Aneurysmen, die in der Echokardiographie, RV Angiographie und kardialen Magnetresonanztomographie (MRI) visualisiert werden können. Es gibt nach derzeitigem Wissen keine extrakardialen Manifestationen der ARVC (Ausnahme: die auf der griechischen Insel Naxos prävalente seltene «Naxos Erkrankung» mit dysplastischem RV, palmoplantarer Hyperkeratose und wolligen Haaren).

Pathologie

Bei der Autopsie zeigt sich ein segmentaler oder diffuser Umbau des rechtsventrikulären Myokards in lipomatöses und fibröses Gewebe. Dieser Umbau beginnt häufig epikardial und schreitet dann nach mid-myokardial fort (Abb. 1 und Abb. 2). Die Krank-

heit kann seltener auch den linken Ventrikel betreffen. In sehr seltenen Fällen kann der linke Ventrikel

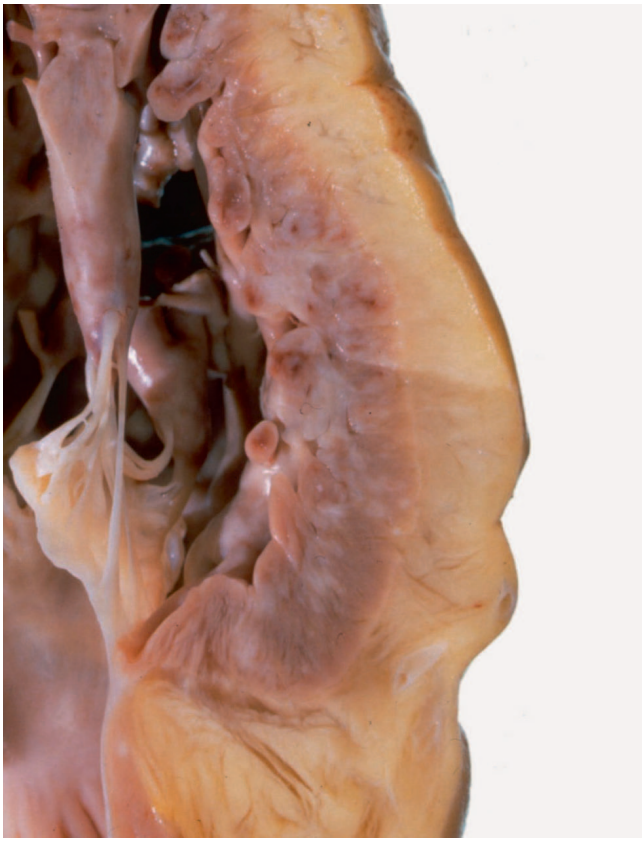

auch isoliert betroffen sein.

Abb. 1. Makroskopisches Bild bei ARVC

Genetik

Die ARVC ist eine genetische Erkrankung und wird autosomal-dominant vererbt. Die Penetranz und phänotypische Ausprägung der Erkrankung kann stark variieren. Eine betroffene Person hat ein 50-%-Risiko, das betroffene Gen an seine Kinder weiterzuvererben. Am häufigsten sind Gene des Desmosoms betroffen, also der Struktur, die das myokardiale Gefüge stabilisiert. Man muss jedoch von weiteren, bisher unbekannten Genen ausgehen. Eine genetische Beratung durch Spezialisten sollte für alle Patienten mit ARVC und deren Familienangehörige durchgeführt werden. Es gibt intrafamiliäre Variationen im Phänotyp, so dass neben genetischen Faktoren auch andere Faktoren eine wichtige Rolle spielen. Daher sollten alle Verwandten ersten Grades eines ARVC-Patienten mittels Ruhe-EKG, transthorakaler Echokardiographie (TTE), Ergometrie und Holter-EKG gemäss den revidierten 2010 Task Force Kriterien (Tab. 1) abgeklärt werden. Die klinischen Abklärungen von asymptomatischen Verwandten sollten idealerweise *alle 2–3 Jahre* bis zum *60. Lebensjahr* wiederholt werden, da sich die Erkrankung auch im späten Alter manifestieren kann. Eine genetische Testung wird für alle Familienmitglieder empfohlen, sofern sich beim Indexpatienten eine pathogene ARVC-Mutation identifizieren lässt.

Genetische Tests für die 5 desmosomalen ARVC-Gene (Desmocollin, Desmoglein, Desmoplakin, Plakoglobin und Plakophilin) sind seit kurzem im klinischen Alltag verfügbar und werden im Rahmen unseres Programms an der Universität Zürich durchgeführt.

ARVC-Diagnostik

Die Diagnose ARVC wird anhand der 2010 revidierten Task Force Kriterien (Tab. 1) gestellt.

Nicht-invasive Diagnostik

Patienten, bei denen der Verdacht auf eine ARVC besteht, sollten zunächst mittels Anamnese, Status, Ruhe-EKG, signal-gemitteltem EKG (SAECG), Holter-EKG, Ergometrie und TTE beurteilt werden. Beim Ruhe-EKG sind auf typische Depolarisationsstörungen wie die pathognomonische Epsilonwelle

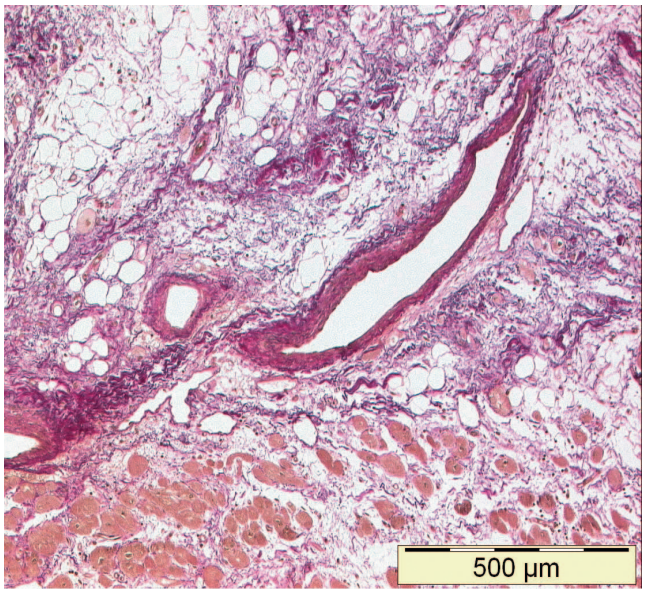

Abb. 2. Histologie aus dem rechten Ventrikel bei ARVC. Die wenigen überlebenden Myozyten sind von fibrolipomatösem Gewebe umgeben.

(Abb. 3) und Repolarisationsstörungen (T-negativierungen über der Vorderwand, insbesondere V1-V3) und in den inferioren Ableitungen, zu achten (Abb. 3). Das SAECG zeigt in ca. 50 % typische Spätpotentiale, bedingt durch die verzögerte De- und Repolarisation (Abb. 4). Obwohl das TTE leicht verfügbar ist, wird häufig nicht ausreichend auf den RV fokussiert. Die Beurteilung aller Regionen des RV betreffend subtiler regionaler Wandbewegungsstörungen benötigt sehr viel Erfahrung.
Wir haben am UniversitätsSpital Zürich ein spezifisches TTE-Protokoll bei V.a. ARVC erstellt, mit dem wir an einem grösseren multizentrischen Kollektiv die echokardiographischen 2010 revidierten Task Force Kriterien validieren und neue echokardiographische Parameter für die Frühdiagnose der ARVC etablieren wollen.

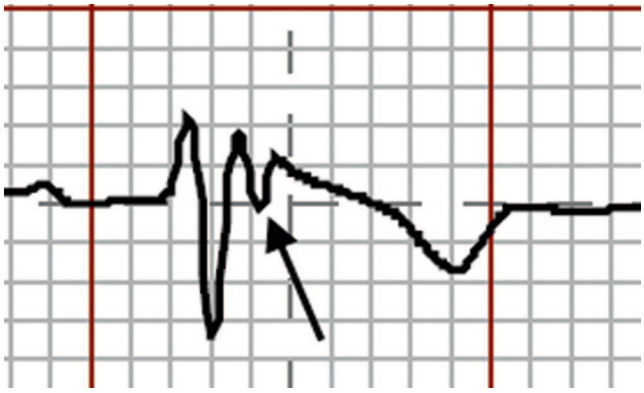

Abb. 3. Ruhe-EKG: Epsilonwelle (Pfeil) und T-inversion

Es wurde lange angenommen, dass das kardiale MRI die beste Methode zur Diagnose der ARVC sei. Heute wird die Rolle des MRI kontrovers beurteilt. Es herrscht jedoch allgemeiner Konsens, dass die Diagnose ARVC nicht einzig und allein aufgrund von MRI-Resultaten gestellt werden darf.

Invasive Diagnostik

Falls die nicht-invasiven kardiologischen Untersuchungen keine eindeutigen Resultate liefern, werden weiterführende invasive Untersuchungen empfohlen: (1) eine RV-Angiographie (2), eine elektrophysiologische Untersuchung (EPU) und/oder (3) eine endomyokardiale Biopsie. Die RV-Angiographie wird als wichtig erachtet, da sie neben dem kardialen MRI nach wie vor den Goldstandard zur Diagnose von regionalen Wandbewegungsstörungen des RV darstellt (Abb. 5). Eine EPU wird ebenfalls standardmässig durchgeführt. VTs können hierbei induziert werden. Eine konventionelle endomyokardiale Biopsie aus dem ventrikularen Septum ist nicht ideal für die Diagnose, da das Septum i. d. R. nicht oder erst in einem späten Krankheitsstadium betroffen ist. Eine negative Biopsie schliesst eine ARVC daher nicht aus. Fibrolipomatöse Areale können neuerdings mit einer sog. elektroanatomischen Karte (Map, Abb. 6) während einer EPU ausfindig gemacht werden und im Einzelfall Biopsien aus Randzonen dieser Bereiche sicher entnommen werden.

Therapie

Das Management der ARVC sollte individualisiert erfolgen und ist abhängig von den Symptomen des Patienten, den Resultaten der kardiologischen Untersuchungen, und allfälligen ventrikulären Rhythmusstörungen. Behandlungsmöglichkeiten umfassen (1) die Abstinenz von kompetitivem Sport und

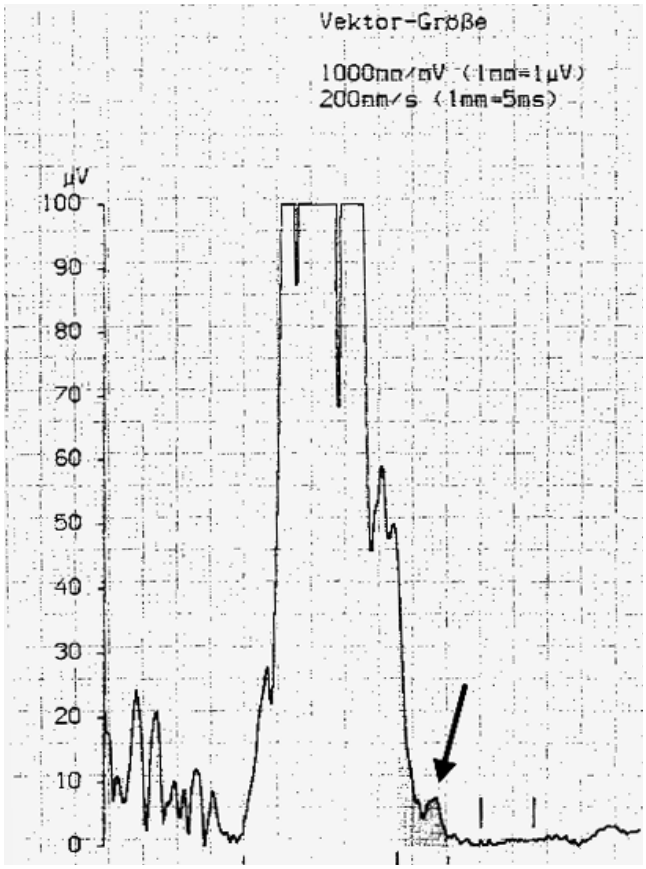

Abb. 4. Signalgemitteltes EKG, das bei ARVC typischerweise Spätpotentiale (Pfeil, «late potentials») als Hinweis auf eine verzögerte Reizleitung im rechten Ventrikel, bedingt durch den fibro-lipomatösen Umbau, zeigt.

ausgeprägter körperlicher Anstrengung, (2) Antiarrhythmika (Betablocker, Sotalol oder Amiodaron), (3) die Implantation eines ICD und im Falle von therapierefraktären KT die (4) Katheterablation. Die Implantation eines ICD wird empfohlen, falls ein hohes Risiko für den plötzlichen Herztod (SCD) vorliegt. Als Risikofaktoren für den SCD gelten (1) ein St. n. Herz-Kreislaufstillstand, (2) Synkopen, (3) Nachweis einer relevanten Dilatation, (4) linksventrikuläre Beteiligung, (5) dokumentierte anhaltende KTs, (6) Auslösung einer anhaltenden KT während einer EPU.

Follow-up

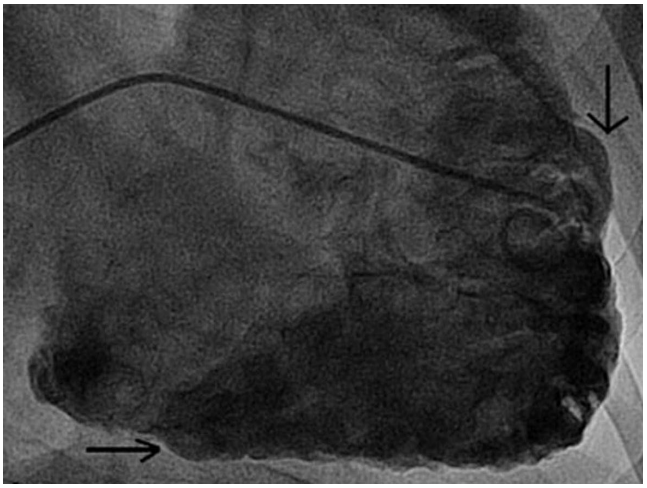

Abb. 5. Angiographie des RV (RAO projektion). Die fokalen Aussackungen (hier anteriore Wand und subtrikuspidal; Pfeile) sind typisch für eine ARVC.

Die Progression der ARVC ist sehr variabel und von vielen noch unbekannten Faktoren abhängig. Wir empfehlen, dass ARVC-Patienten jährlich mittels TTE oder MRI kontrolliert werden sollten. Andere bildgebende Modalitäten wie z. B. die SPECT-Szintigraphie, das PET-CT oder die RV-Angiographie können nützlich sein, falls das TTE oder MRI keine konklusiven Resultate liefert. Ein ICD sollte alle 3–6 Monate abgefragt werden. Eine klinische Kontrolle sollte mindestens einmal im Jahr stattfinden.

Prognose

Die Langzeitprognose der ARVC ist bei adäquater Behandlung meist gut. Nur selten kommt es zu einer schweren irreversiblen kontraktilen Dysfunktion einer oder beider Herzkammern, die ein Herzersatzverfahren erfordert.

Aktivitäten unseres ARVC-Programms

1. Spezialsprechstunde für ARVC

Eine Spezialsprechstunde für ARVC-Patienten findet seit Juni 2011 statt. Ziel ist die Optimierung der interdisziplinären Zusammenarbeit bei komplexer Diagnosestellung, State-of-the-art Bildgebung, ICD-Therapie, Therapieoptimierung bei progressiver Erkrankung einschliesslich endokardialer und epikardialer Katheterablationen sowie genetische Abklärungen und genetische Beratungen.

2. ARVC-Register

Das Zürcher ARVC-Programm unterhält ein multizentrisches Patientenregister, in das alle Patienten mit ARVC ab dem 15. Lebensjahr aufgenommen werden können. Wir ermutigen alle Patienten mit ARVC und deren Verwandte 1°, an diesem Register teilzunehmen. Nur durch die systematische Erfassung der Schweizer ARVC-Kohorte und -Kohorten aus anderen Ländern können die klinischen Charakteristika dieser komplexen Erkrankung besser erfasst und analysiert werden.

Abb. 6. Endokardiale elektroanatomische Aufzeichnung von Spannungspotentialen unterschiedlichen Ausmasses durch Abtasten der inneren Oberfläche des RV. Violett: gesundes Myokard mit normaler Spannung. Rot: Myokardnarbe durch ausgeprägte fibro-lipomatöse Degeneration im RVOT und subtrikuspidal.

Aus Saguner AM et al. Die arrhytmogene rechsventrikuläre Dysplasie/Kardiomyopathie (303). Kardiovaskuläre Medizin Nr. 11/2011. Mit freundlicher Genehmigung EMH Swiss Medical Publishers Ltd.

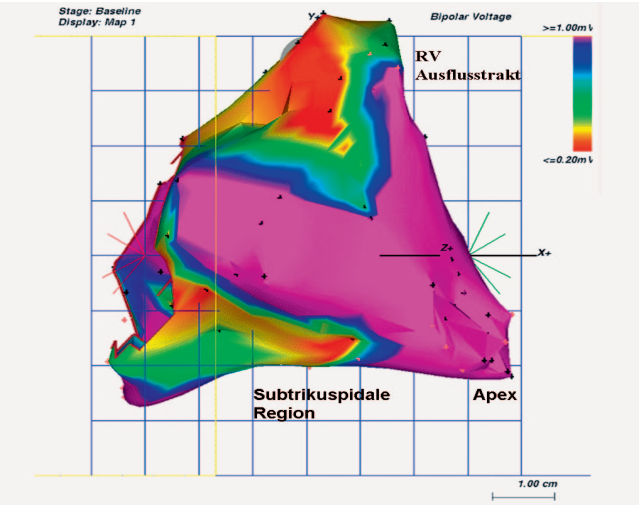

Ausführliche Informationen zu unserem ARVC-Programm und Patientenregister finden Sie auf unserer Website (www.arvc.ch).

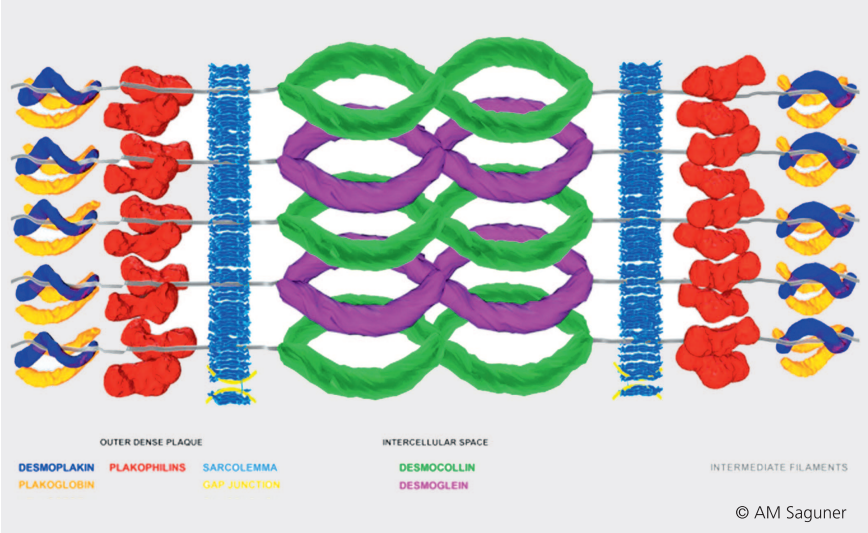

Abb. 7. Molekulares Modell des Desmosoms

3. Wissenschaftliche und klinische Forschungsprojekte

Studien im Rahmen unseres ARVC-Programms umfassen unter anderem:

- Genotyp-Phänotyp Korrelationen (Abb. 7)
  – Beantwortung der Frage, ob bestimmte Gene zu einer besonders schweren Krankheitsausprägung führen
- Myokardiales RNA Profiling und Immunohistochemie der interkalierenden Disk
  – Beantwortung der Frage, inwieweit bestimmte RNA-Moleküle die Expression von Proteinen der interkalierenden Disk beeinflussen
- 3-D Echostudien und Strain Imaging
  – Validierung der echokardiographischen 2010 Task Force Kriterien; zur Verbesserung der Diagnose von ARVC-Frühformen
- Elektrophysiologische Arrhythmieprädiktoren
  – Voraussage von Herzrhythmusstörungen durch neue Parameter im Holter-EKG und in der EPU
- Elektroanatomisches Voltage Mapping
  – Verbesserung der Diagnose von ARVC- Frühformen und unklaren Befunden

4. Nationale und internationale Kollaboration

Um weitere klinische und wissenschaftliche Fragestellungen beantworten zu können, braucht es ein grosses Patientenkollektiv. Wir arbeiten daher im Rahmen unseres Registers mit anderen Schwerpunktzentren zusammen. Unser erstes **internationales ARVC Symposium** mit weltweit anerkannten Experten findet am **31. Mai 2012** in Zürich statt. Während dieses Symposiums soll die nationale und internationale Kollaboration ausgeweitet werden.

5. Publikationen

Wir wollen unsere Ergebnisse in internationalen Fachzeitschriften publizieren. Ausserdem arbeiten wir gemeinsam mit den international Experten unseres Symposiums an einem Buch über die ARVC. Neben Fachliteratur haben wir eine Informationsbroschüre sowohl für Kollegen als auch für Patienten und deren Angehörige geschrieben. Unsere Website www.arvc.ch dient als weitere Informationsquelle.

6. Fort-und Weiterbildungen

Im Rahmen unseres Programms sind Informationsveranstaltungen sowohl für Kollegen als auch für Patienten und deren Angehörige in Kollaboration mit dem EduCor – Zentrum für Weiterbildung der Stiftung für Kardiovaskuläre Forschung – und dem Zurich Heart House geplant.

Zusammenarbeit mit unseren Zuweisern

Falls ein Patient in eine unserer prospektiven Studien oder in unser Register eingeschlossen wird, so werden die Patienten bei uns mittels moderner bildgebender Verfahren und ggf. invasiver Studien wie Herzkatheter und EPU abgeklärt. Der Patient und der überweisende Arzt profitieren im gemeinsamen Dialog mit uns von unserer langjährigen Erfahrung und unserer Zusammenarbeit mit internationalen ARVC-Experten. Wir sind dankbar um Zusendung der weiterführenden klinischen und echokardiographischen Berichte, EKGs und ICD-Abfragen, damit wir unser Register auf dem neuesten Stand halten können. Falls Sie einen Patienten mit Verdacht auf ARVC in Ihrer Sprechstunde gesehen haben, so nehmen Sie bitte Kontakt mit uns auf.

Universität Zürich[UZH]

UniversitätsSpital Zürich

Für weitere Fragen kontaktieren Sie:

ARVC-Team
Klinik für Kardiologie
UniversitätsSpital Zürich
Rämistrasse 100, 8091 Zürich
Telefon (7 x 24-Stunden): +41-(0)44-255 90 09
E-Mail: arvc@usz.ch

Prof. Dr. med. Thomas F. Lüscher
Klinikdirektor Kardiologie

Prof. Dr. med.
Firat Duru
Leitender Arzt
Bereichsleiter Rhythmologie

Prof. Dr. med.
Corinna Brunckhorst
Leitende Ärztin Rhythmologie

Dr. med. Ardan M. Saguner
ARVC / Rhythmologie Fellow

Dr. med.
Argelia Medeiros-Domingo, PhD
ARVC / Kardiogenetikerin

Weitere Mitarbeiter des ARVC-Teams:

Rhythmologie
PD Dr. med. L. Haegeli, OA
PD Dr. med. T. Wolber, OA
Dr. med. N. Krasniqi, OA i.V.
PD Dr. med. J. Steffel, OA i.V.
M. Schwyzer, Dissertant
D. Akdis, Masterstudentin

Echokardiographie
Prof. Dr. med. F. Tanner, LA
Prof. Dr. med. dipl. El. Ing. ETH R. Jenni, Senior Consultant
Dr. med. P. Biaggi, OA

Nuklearkardiologie
Prof. Dr. med. P. Kaufmann, LA

Magnetresonanztomographie
Dr. med. R. Manka, OA i.V.

Sportkardiologie
Dr. med. C. Schmied, OA

Kardiomyopathien
Dr. med. C. Gruner, OAe

Tab 1. Die revidierten 2010 Task Force Kriterien 2010 zur ARVC-Diagnose

Definitiv: «2 major» oder «1 major und 2 minor» oder «4 minor Kriterien» unterschiedlicher Kategorien
Borderline: «1 major und 1 minor» oder «3 minor Kriterien» unterschiedlicher Kategorien
Möglich: «1 major oder 2 minor Kriterien» unterschiedlicher Kategorien

	I. Globale oder regionale Dysfunktion und strukturelle Veränderungen	
major	***TTE***	• regionale RV-Akinesie, -Dyskinesie oder Aneurysma • und eines der folgenden Kriterien (enddiastolisch) – PLAX RVOT ≥32 mm (PLAX/KOF] ≥19 mm/m²) – PSAX RVOT ≥36 mm (PSAX/KOF] ≥21 mm/m²) – RV Flächenverkürzung ≤33%
	CMR	• regionale RV-Akinesie, -Dyskinesie oder dyssynchrone RV-Kontraktion • und eines der folgenden Kriterien – RV EDV/KOF ≥110 mL/m² (|) oder ≥100 mL/m² (~) – oder RVEF ≤ 40%
	RV Angiographie	• regionale RV-Akinesie, -Dyskinesie oder Aneurysma
minor	***TTE***	• regionale RV-Akinesie oder Dyskinesie • und eines der folgenden Kriterien (enddiastolisch) – PLAX RVOT ≥29 – 31mm ([PLAX/KOF] ≥16 –18 mm/m²) – PSAX RVOT ≥32 – 35 mm ([PSAX/KOF] ≥18 – 20 mm/m²) – RV Flächenverkürzung >33 – 39%
	CMR	• regionale RV-Akinesie, -Dyskinesie oder dyssynchrone RV Kontraktion • und eines der folgenden Kriterien – RV EDV/KOF ≥100-109 mL/m² (|) oder ≥90 – 99 mL/m² (~) – oder RVEF >40 – 44%
	II. Histopathologie	
major	**morphometrisch <60% residuelle Myozyten (oder geschätzt <50%), fibröse Umbildung des RV-Myokards d. freien Wand in ≥1 Probe (Verfettung kein Kriterium mehr!)**	
minor	morphometrisch 60 – 75% residuelle Myozyten (oder geschätzt 50 – 65%), fibröse Umbildung der RV freien Wand	
	III. Repolarisationsstörungen (ab 14. LJ)	
major	**T-Inversionen V1-mindestens V3 (ohne kompletten RSB)**	
minor	T-Inversionen V1-V2 (ohne kompletten RSB) oder V4-V6 T-Inversionen V1-V4, falls kompletter RSB	
	IV. Depolarisationsstörung	
major	**Epsilonwelle (niedrig-amplitudiges Signal zwischen Ende QRS und Beginn T-welle) in V1-V3**	
minor	S-Zacke ≥55ms in V1 oder signal-gemitteltes EKG mit Spätpotentialen, falls QRS im Oberflächen-EKG <110ms	
	V. Arrhythmien	
major	**Nicht-anhaltende oder anhaltende Kammertachykardien mit LSB-Morphologie und superiorer Achse (II, III, aVF negativ oder nicht eindeutig positiv; aVL positiv)**	
minor	Nicht-anhaltende oder anhaltende Kammertachykardien mit LSB-Morphologie und inferiorer Achse (II, III, aVF positiv; aVL negativ) oder unklarer Achse >500 VES/24 Stunden im Holter-EKG	
	VI. Familienanamnese	
major	**ARVC bei Verwandtem 1° (nach revidierten 2010 Task Force Kriterien) ARVC bei Verwandtem 1° pathologisch bestätigt (Autopsie, Herz-OP) Nachweis einer Mutation (beim Patienten), die mit einer ARV C assoziiert ist**	
minor	ARVC bei Verwandtem 1°, bei dem die revidierten 2010 Task Force Kriterien aus praktischen oder sonstigen Gründen nicht bestimmt werden können. Plötzlicher Herztod eines Verwandten 1° (<35.LJ) mit V.a. ARVC ARVC pathologisch oder nach revidierten 2010 Task Force Kriterien bei einem Verwandten 2° bestätigt.	

Adaptiert nach: Marcus FI et al. Diagnosis of arrhythmogenic right ventricular cardiomyopathy/dysplasia: Proposed modification of the task force criteria. Eur Heart J. 2010;31:806-814.
CMR: kardiale Magnetresonanztomographie; KOF: Körperoberfläche; LSB: Linksschenkelblock; PLAX: parasternale Längsachse; PSAX: parasternale Kurzachse; RSB: Rechtsschenkelblock RV: rechter Ventrikel; RVOT: Rechtsventrikulärer Ausflusstrakt; TTE: transthorakale Echokardiographie